IPA
TECNOLOGIA AGRÍCOLA

Departamento de
Reprodução Animal

ESTABELECIMENTO DA GESTAÇÃO NOS ANIMAIS

EMANUEL ISAQUE CORDEIRO DA SILVA

Emanuel Isaque Cordeiro da Silva
E-mail: eisaque335@gmail.com
Telefone: (82) 98143 – 8399

10

ESTABELECIMENTO DA GESTAÇÃO NOS ANIMAIS

Emanuel Isaque Cordeiro da Silva
Departamento de Reprodução Animal - IPA
Embrapa Semiárido e IPA

• OBJETIVO

A gestação nos mamíferos domésticos é um processo fisiológico que implica mudanças físicas, metabólicas e hormonais na fêmea, que culminam com o nascimento de um novo indivíduo. Desta forma, a compreensão de tais mudanças e como estas favorecem um ambiente ideal de desenvolvimento embrionário inicial, até a placentação e a fisiologia envolvidas durante esses processos é fundamental na tomada de decisões quanto à saúde reprodutiva da fêmea, na seleção de futuras matrizes e até mesmo para a saúde fetal e sanidade do novo animal.

Neste capítulo, o estudante compreenderá de forma clara, concisa, didática e objetiva, as adaptações maternas e fetais para o estabelecimento da gestação após a fecundação, o desenvolvimento desta e também identificará as diferenças existentes entre as espécies de interesse zootécnico.

• INTRODUÇÃO

O estabelecimento da gestação nos mamíferos domésticos inclui três etapas fundamentais: o reconhecimento materno da gestação ou prenhez (RMP), a implantação e a placentação.

Dentro da fisiologia da reprodução nos mamíferos, a implantação e a placentação constituem processos essenciais na nutrição do embrião e do feto e, portanto, para seu desenvolvimento; devido a isso, são etapas críticas para a produção animal já que possuem um efeito direto sobre a eficiência reprodutiva. Nos bovinos leiteiros, por exemplo, estima-se uma taxa de fertilização perto de 95%, embora apenas 55% desses zigotos se desenvolvam e cheguem ao parto, o qual representa uma perda de gestações perto de 35%. Entre 70% e 80% das mortes embrionárias ocorrem durante as três semanas seguintes à ovulação, o que coincide com o período no qual se estabelecem os processos de implantação e placentação supracitados.

O desenvolvimento embrionário precoce depende da sincronia de eventos entre o oviduto-útero e o embrião. Foi determinado que a presença do embrião pode modificar as secreções ovidutais e uterinas durante as fases iniciais de desenvolvimento.

Emanuel Isaque Cordeiro da Silva
E-mail: eisaque335@gmail.com
Telefone: (82) 98143 – 8399

O ambiente endócrino materno (predominância de progesterona) também modula as características das secreções ovidutais e uterinas para assegurar a sobrevivência embrionária no caso da fertilização ter sido bem sucedida. Se este último ocorrer, então o embrião deverá indicar à mãe a sua existência para que sejam mantidas as condições adequadas ao seu desenvolvimento.

Como supracitado, o embrião em seu curso pelo oviduto requer certas secreções para sobreviver e desenvolver-se, no entanto, graças à fertilização *in vitro*, têm-se dispensado a importância das secreções ovidutais, já que se observou que um embrião é capaz de se desenvolver em condições laboratoriais fora do aparelho reprodutor materno durante as suas fases iniciais, e consegue estabelecer uma gestação normal que chega a termo após a sua reintrodução no útero. Em estágios mais tardios de desenvolvimento o embrião necessita necessariamente do meio uterino para sobreviver e continuar o seu crescimento. No bovino, por exemplo, o embrião só é capaz de alongar-se estando dentro do útero, indicando a presença de fatores específicos necessários para que o embrião se desenvolva de maneira normal. Um meio endócrino no qual predomina a progesterona materna durante a gestação induz a secreção do histiotrofo (ou leite uterino) que permite a nutrição e a sobrevivência do embrião antes da implantação e da formação da placenta, através do qual obterá a maioria do fornecimento e intercâmbio necessários para continuar o seu desenvolvimento intra-uterino.

• SEGMENTAÇÃO E DESENVOLVIMENTO EMBRIONÁRIO PRECOCE

O desenvolvimento embrionário precoce, conhecido como período de pré--implantação, é essencial; inclui processos de divisão e diferenciação celular que são realizadas no início com uma elevada sincronização para garantir o desenvolvimento correto do indivíduo dentro do útero. Esta fase envolve a passagem do zigoto (unicelular), a embrião (multicelular) e, por fim, em concepto (quando se distingue o embrião com suas membranas extraembrionárias). O desenvolvimento precoce é o estágio mais dinâmico e vulnerável na formação de um indivíduo. Investigações recentes demonstraram que alterações nesta etapa podem modificar características produtivas ou reprodutivas durante a vida adulta. É por isso que é necessário conhecer as etapas fisiologicamente normais envolvidas neste processo (figura 1). Em fases mais tardias de desenvolvimento, o embrião se converterá em um feto com todos os sistemas e tecidos diferenciados observados num animal adulto.

Após a fertilização[1], o zigoto resultante é capaz de dar origem a um novo organismo completo, de modo que se considera como uma célula totipotencial. O desenvolvimento embrionário começa e se consegue graças a uma série de divisões mitóticas conhecidas como segmentação ou clivagem (cleavage, em inglês). A primeira divisão mitótica dá origem a duas células filhas idênticas (figura 1), e ocorre por volta das 20 às 30 horas depois da fertilização, com divisões subsequentes a cada 12 a 24 h, dependendo da espécie. As células resultantes destas divisões são conhecidas como

[1] Consultar o capítulo 9: Transporte de Gametas, Fertilização e Segmentação, disponível em: Cap 09 PDF.

Emanuel Isaque Cordeiro da Silva
E-mail: eisaque335@gmail.com
Telefone: (82) 98143 – 8399

blastômeros. A orientação da divisão inicial que dá origem aos dois primeiros blastômeros, parece ser guiada pela posição dos corpos polares.

As divisões iniciais das células embrionárias são sincrônicas, no entanto, conforme o desenvolvimento se torna assincrônicas. Assim, a divisão mitótica inicial dá origem a um embrião de duas células (dois blastômeros), a segunda a um embrião de quatro células, a terceira a um de oito células e a quarta a um com 16 células, onde passa a ser chamado de mórula. Estas divisões são realizadas sem o aumento do volume do citoplasma, para que seja restabelecida uma proporção celular mais adequada à das células somáticas, já que o ovócito é a célula mais grande do organismo (um ovócito mede entre 100 e 150 µm do ovócito, enquanto uma célula somática mede de 10 a 20 µm); e porque o embrião ainda está contido dentro da zona pelúcida (figura 1).

Um dos pontos críticos durante o desenvolvimento embrionário precoce é a ativação do genoma embrionário. Durante as etapas iniciais após a fertilização, as proteínas e RNAs "herdados" do ovócito são responsáveis pelo metabolismo e desenvolvimento inicial do embrião. É apenas até o estágio de quatro (ratos) ou oito blastômeros (espécies domésticas e humanas) em que o embrião começa a sintetizar o seu próprio RNAm (mensageiro) e as proteínas específicas necessárias para controlar o seu crescimento e metabolismo. A qualidade do ovócito que é fertilizado, consequentemente, tem um grande impacto sobre a sobrevivência inicial do embrião.

Quando o embrião atinge uma média de 16 a 32 células é conhecido como mórula (tabela 1) (do latim *morus*: mora), e nesta fase o embrião começa a compactar-se, o que ocorre porque começam a estabelecer-se diferentes uniões celulares, de acordo com a relação espacial entre os blastômeros. As células centrais desenvolvem-se incluindo entre elas junções comunicantes, conhecidas também como junções GAP, enquanto as que se encontram na periferia estabelecem uniões estreitas, dando origem a duas subpopulações distintas de blastômeros: periféricos e centrais. Cabe mencionar que os blastômeros que compõem a mórula ainda são células capazes de dar origem a um novo indivíduo completo, ou seja, são totipotenciais.

À medida que a mórula continua a dividir-se e a crescer, as células localizadas na periferia começam a liberar sódio para os espaços intercelulares, criando uma diferença na pressão osmótica seguida pela entrada de água ao embrião. O líquido se acumula e provoca a separação das células, distinguindo ainda mais as duas subpopulações de células mencionadas (periféricas e centrais) e forma-se uma cavidade cheia de líquido. Esta cavidade é conhecida como blastocele; com a sua formação o embrião entra em fase de blastocisto (figura 1, tabela 1). Da subpopulação celular da periferia se origina do trofoblasto (trofoectoderma) que formará a maioria das membranas extraembrionárias (placenta), e da subpopulação central é estabelecida a massa celular interna ou embrioblasto, que dará origem ao embrião propriamente dito, ou seja, ao feto.

Ao continuar a multiplicação e crescimento do trofoblasto à medida que o blastocisto se desenvolve, as células da massa interna se diferenciam novamente em dois segmentos distintos: a endoderme primitiva ou hipoblasto e o epiblasto (figura 1),

Emanuel Isaque Cordeiro da Silva
E-mail: eisaque335@gmail.com
Telefone: (82) 98143 – 8399

em que todos os tecidos do organismo (saco vitelino) são originados e as células germinativas primordiais[2]. Uma vez formado, o epiblasto continua a dividir-se e a diferenciar-se para dar origem às três placas ou camadas germinativas conhecidas como endoderme, mesoderme e ectoderme. Este processo é conhecido como gastrulação, e durante este diferem-se no embrião as porções craniais, caudais, dorsais e ventrais, processo conhecido como polaridade do embrião, que orienta o desenvolvimento dos diversos tecidos e órgãos do indivíduo.

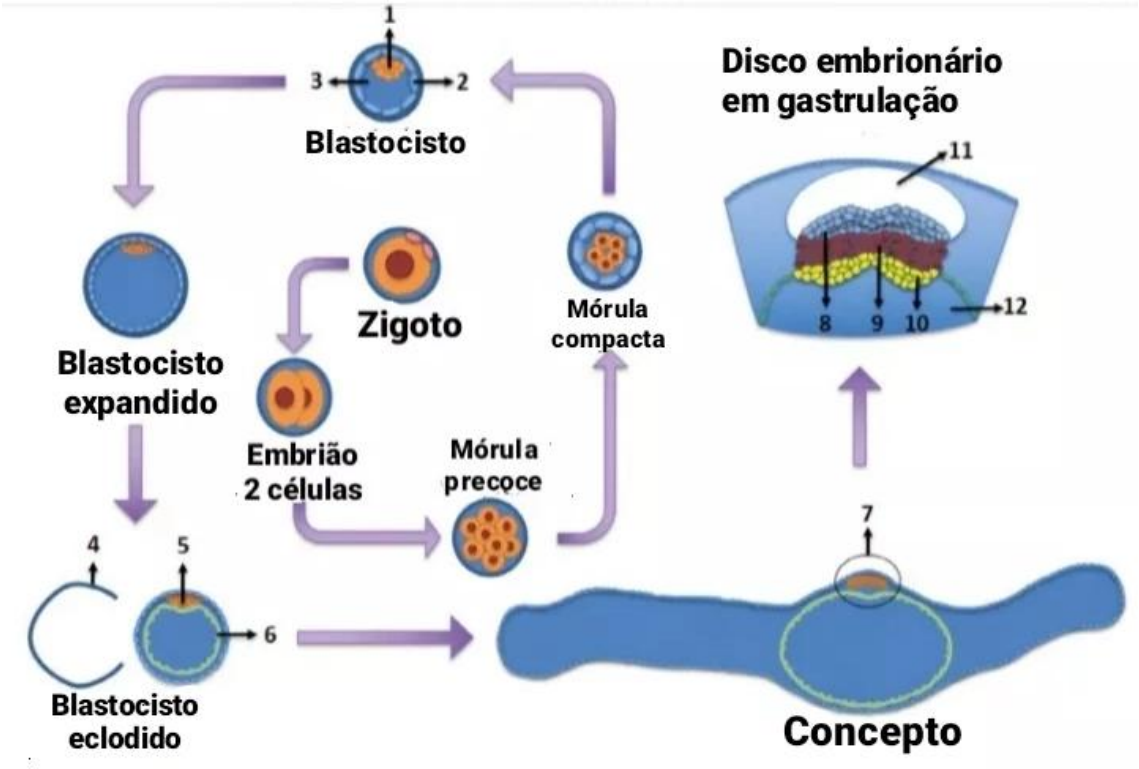

Figura 1: Etapas do desenvolvimento embrionário inicial, alongamento e gastrulação em ruminantes. **1** massa celular interna; **2** trofoblasto; **3** blastocele; **4** zona pelúcida; **5** epiblasto; **6** hipoblasto; **7** disco embrionário; **8** ectoderme; **9** mesoderme; **10** endoderme; **11** âmnio e **12** saco vitelino.

Tabela 1: Tempo pós-fertilização para a formação da mórula e blastocisto nos animais

Espécie	Mórula (dias)	Blastocisto (dias)
Vaca	4 - 7	7 - 12
Ovelha	3 - 4	4 - 10
Égua	4 - 5	6 - 8
Gata	5	8
Porca	4	5

[2] Consultar o capítulo 2: Diferenciação sexual, disponível em: Cap 2: Diferenciação sexual animais

Emanuel Isaque Cordeiro da Silva
E-mail: eisaque335@gmail.com
Telefone: (82) 98143 – 8399

À medida que o blastocisto continua crescendo e diferenciando-se, vai-se acumulando mais líquido no blastocele, com o que a pressão interna aumenta e a zona pelúcida começa a ficar mais fina. Este fato, juntamente com a ação de proteases produzidas pelo embrião, leva à ruptura da zona pelúcida e à saída do blastocisto (eclosão), pelo que, uma vez liberado, o embrião é conhecido como blastocisto eclodido. O trofoblasto embrionário entra, então, em contato direto com o endométrio, o que é considerado como o início da implantação.

• IMPLANTAÇÃO

O trofoblasto embrionário, também conhecido como trofoectoderma, dá origem à maioria das membranas fetais ou placenta fetal. O processo no qual o trofoblasto se une ao endométrio materno é conhecido como implantação; para isso ocorre uma série de processos altamente sincronizados envolvendo secreções embrionárias e maternas, e interações físicas, durante um período limitado conhecido como janela de receptividade. A implantação é considerada um processo gradual que genericamente se divide em cinco fases, algumas das quais podem sobrepor-se parcialmente e diferir segundo a espécie:

1. Eclosão do blastocisto da zona pelúcida (figura 2);

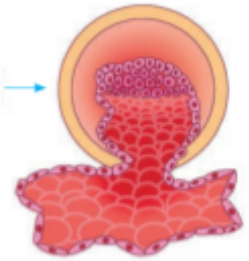

Figura 2: Blastocisto eclodido da zona pelúcida em rápido crescimento.

2. Pré-contato e orientação do blastocisto. É o contato inicial entre as células do trofoblasto e do epitélio endometrial, bem como a orientação da massa celular interna e do trofoectoderma, que assume especial importância em espécies cuja implantação é invasiva, como em roedores e primatas;
3. Aposição - refere-se ao posicionamento do blastocisto numa determinada área e de uma forma específica no útero. Começa a interdigitação das vilosidades coriônicas com o epitélio luminal do endométrio.
4. Adesão - requer sistemas de sinalização que envolvem glicoproteínas de adesão, como integrinas, selectinas e galectinas, com os seus ligantes, tanto no epitélio luminal como no epitélio trofoectoderma.
5. Invasão endometrial - este termo se relaciona ao tipo de placentação e é pertinente sobretudo para aquelas espécies onde existe uma fusão entre células do trofoblasto e do epitélio do endométrio durante a formação da placenta, ou que as células trofoblásticas penetrem as camadas endometriais e até modifiquem as células do endométrio que as rodeiam.

Emanuel Isaque Cordeiro da Silva
E-mail: eisaque335@gmail.com
Telefone: (82) 98143 – 8399

Existem três tipos de implantação ou nidação. Na nidação central ou não invasiva, a vesícula embrionária ocupa uma posição central na luz do útero e, na sua relação com a mucosa uterina, unicamente através das vilosidades coriônicas (projeções das células trofoblásticas dentro das quais crescem capilares do feto), há adesão mas não invasão da mucosa. Este tipo ocorre nos ungulados domésticos, mas não em carnívoros. Na nidação excêntrica a vesícula embrionária está inserida num canal profundo da mucosa, parcialmente isolada da luz principal, e se apresenta na rata, cadela e gata. A nidação intersticial é própria dos primatas, rato e cobaia, e nesta produz-se a destruição do epitélio e do tecido conjuntivo do útero, de modo que a vesícula embrionária se afunda na própria lâmina mucosa e se desenvolve em um espaço intersticial.

Até o momento da implantação, a nutrição do embrião é histotrófica, sendo as substâncias necessárias absorvidas através do trofoblasto, como foi mencionado anteriormente. A partir deste momento, o trofoblasto começa o desenvolvimento de uma série de membranas extraembrionárias que permitirão finalmente a troca de nutrientes e metabólitos entre o sangue materno e o do embrião, constituindo a placenta.

Um fato necessário na implantação é a perda de receptores para progesterona no epitélio luminal do endométrio, e pré-sensibilização do mesmo pelos estrógenos. Apesar de parecer um efeito contraditório, este requisito permite o desaparecimento de uma camada de mucina e outros compostos proteicos, que revestem o endométrio e que atuam como uma película antiaderente que inicialmente não permite a aposição e adesão do embrião. O desaparecimento desta camada ocorre durante a janela de receptividade, seja em toda a superfície do endométrio (ruminantes, suínos e roedores) ou nas zonas específicas onde o blastocisto será implantado (humano e coelho). Por esta razão, a interação física entre o embrião e o endométrio desempenha um papel importante na implantação. Uma vez que a camada de glicoproteínas desaparecer, é possível a aposição do trofoectoderma embrionário e das células epiteliais do endométrio, iniciando assim a implantação propriamente dita através da intercomunicação entre os dois tecidos.

A implantação pode ser considerada como a fixação do embrião ao útero a partir do ponto de vista físico e funcional. No entanto, como se trata de um processo progressivo e gradual, em que algumas das suas fases podem ser parcialmente sobrepostas, não existe consenso sobre o período em que se inicia e termina. Na borrega, por exemplo, estima-se que ocorra entre o dia 10 e o dia 22, enquanto na vaca entre os dias 11 e 40 pós-ovulação.

Nas espécies polítocas, isto é, fêmeas que parem várias crias como as porcas, os blastocistos se distribuem ao longo dos cornos uterinos como resultado de movimentos musculares da parede uterina, aparentemente regulados por prostaglandinas e outros fatores secretados pelo útero. Por exemplo, nas porcas, os blastocistos se movem livremente entre os cornos, e a distribuição dos embriões ao implantar-se é mais uniforme do que poderia ser esperado se ocorresse meramente ao acaso. Tem observado que a deficiência na produção de ácido lisofosfatídico 3 (LPA3) e/ou seu receptor, ocasiona uma falha na distribuição dos embriões no útero. Por outro lado, não há

Emanuel Isaque Cordeiro da Silva
E-mail: eisaque335@gmail.com
Telefone: (82) 98143 – 8399

evidência de que um blastocisto implantado exerça alguma influência inibitória sobre a implantação de outro blastocisto próximo a ele.

Como supracitado, o processo de implantação inclui uma complexa interação entre o embrião e o útero, e cada um deles provê de estímulos essenciais para favorecer a progressão do outro, apresentando-se diferenças em tempos e particularidades dentro das diferentes espécies.

Porca

O período de adesão situa-se entre os dias 12 e 24 após a fertilização. Ao redor do dia sete, o blastocisto é eclodido, porque o trofoblasto está em contato direto com o epitélio uterino e começa a proliferar com rapidez. O endoderme se forma e o blastocisto muda de uma pequena vesícula esférica para um tubo muito alongado que chega a medir cerca de um metro em poucos dias, ele que lhe proporciona uma superfície muito ampla para a absorção de nutrientes.

Cadela

Os embriões migram entre os dois cornos uterinos do dia 12 ao 17 após a fertilização, distribuindo-se de maneira uniforme. Estes embriões aderem ao endométrio entre os dias 16 e 18, e alcançam sua implantação final entre o dia 17 e 20 da gestação. Cabe ressaltar que nos caninos o período de pré-implantação é o mais longo das espécies domésticas, o que ocorre porque a cadela ovula ovócitos imaturos (ovócitos primários) que precisam amadurecer por dois a três dias, para formar ovócitos secundários, antes que a fertilização seja possível. Por isso, o zigoto canino chega à junção útero-tubárica entre o sétimo e o décimo dia após o pico pré-ovulatório de LH (a ovulação ocorre, em média, dois dias após o pico de LH), entrando no útero em estágio de mórula ou blastocisto em torno dos dias 10 a 12 depois do referido pico.

Ovelha

O desenvolvimento precoce do blastocisto é muito semelhante ao da porca. Observa-se certo grau de adesão desde o dia 10 da gestação, mas o alongamento do embrião é menos extenso do que em suínos e tem início entre o dia 11 e 12. Para a terceira semana o embrião ovino chega a medir até 30 cm de comprimento. O processo de implantação é concluído aproximadamente entre a quarta e quinta semana de gestação (figura 3).

Vaca

O processo de implantação é semelhante ao da borrega, mas tem início mais tarde. A zona pelúcida se perde por volta do dia 9 a 10 (blastocisto eclodido) e o embrião começa a alongar-se ao redor do dia 12 a 14, atingindo um comprimento de cerca de 60 mm para o dia 16, embora possa haver uma grande variação individual. A partir do dia 33, o córion é formado e existe uma adesão inicial que inclui dois ou

Emanuel Isaque Cordeiro da Silva
E-mail: eisaque335@gmail.com
Telefone: (82) 98143 – 8399

quatro cotilédones, que se interdigitam rapidamente com o tecido materno de modo que o embrião começa a nutrir-se através deles.

Égua

O blastocisto atinge um diâmetro de cinco centímetros aos dois meses e praticamente não se alonga. Entre os dias seis e sete após a ovulação, o embrião começa a revestir-se de uma camada glicoproteica que se forma entre o trofoectoderma e a zona pelúcida e que contém e mantém o embrião esférico depois de ter eclodido. Esta cápsula é uma estrutura única nos equinos (cápsula embrionária), afina-se no dia 18 e se perde entre os dias 21 e 23 de gestação. Na décima semana as microvilosidades do córion se interdigitam com a mucosa da parede uterina e na semana 14 é completada a implantação.

Espécies não domésticas

Em algumas espécies como os marsupiais, os ursos, focas, doninhas e alguns tipos de cervídeos, pode interromper-se temporariamente o desenvolvimento do embrião *in utero* e adiar a sua implantação, como estratégia evolutiva para favorecer o nascimento das crias em condições ambientais favoráveis para a sua sobrevivência. Esta estratégia é conhecida como diapausa e pode ser uma condição obrigatória ou facultativa para cada gestação, dependendo da espécie. Os mecanismos que a desencadeiam e a concluem não estão totalmente explicados e são espécie-específica.

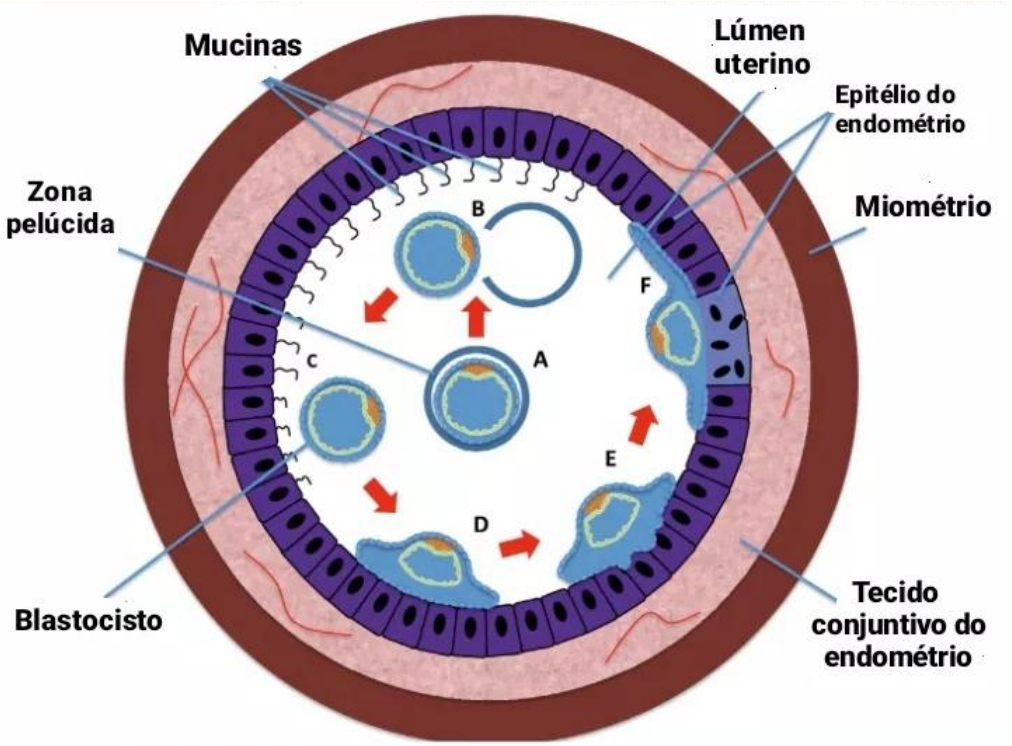

Figura 3: Fases da implantação em ovinos. **A** - embrião no lúmen; **B** - eclosão do blastocisto da zona pelúcida; **C** - pré-contato; **D** - aposição; **E** - adesão; **F** - invasão endometrial (fusão endometrial).

Emanuel Isaque Cordeiro da Silva
E-mail: eisaque335@gmail.com
Telefone: (82) 98143 – 8399

• RECONHECIMENTO MATERNO DA GESTAÇÃO (RMG/RMP)

O estabelecimento da gestação em mamíferos domésticos requer a presença de um corpo lúteo CL funcional que produz progesterona em quantidades adequadas para manter o desenvolvimento embrionário inicial e permitir mudanças necessárias durante o período de peri-implantação.

Para que o corpo lúteo seja mantido e a fêmea seja impedida de reiniciar um novo ciclo estral, o embrião deve sinalizar sua presença para a mãe. O sinal para o reconhecimento materno da gestação (RMG) provém então do embrião e podem ser de dois tipos: luteotrópico ou anti-luteolítico. No primeiro, a(s) substância(s) produzida(s) pelo embrião que atua(am) sobre o corpo lúteo para manter sua funcionalidade, por exemplo a gonadotrofina coriônica humana (hCG) e a prolactina em roedores. O segundo tipo de sinal previne ativamente a luteólise, e é o mecanismo presente nas espécies domésticas em que o embrião produz substâncias como o interferon-τ (IFN-τ) em ruminantes ou os estrógenos em suínos.

Ruminantes

Como supracitado, o IFN-τ é responsável pela sinalização para o reconhecimento materno da gestação neste grupo que engloba cabras, ovelhas e vacas (figura 4). É um fator produzido pelas células do trofoblasto do embrião, e pode ser detectado a partir dos dias 11 a 12 em ovinos e de 14 a 15 em bovinos. Uma vez secretado, o IFN-τ impede a lise do corpo lúteo (efeito anti-luteolítico) por meio do bloqueio indireto da síntese de prostaglandina F2 alfa ($PGF_{2\alpha}$). No trabalho acerca do ciclo estral[3] foi explicado que a luteólise requer a presença de receptores de ocitocina (OTR) no endométrio, que ao unir-se ao seu ligante, a ocitocina (proveniente inicialmente do hipotálamo e posteriormente de origem lútea), estimulam a produção de $PGF_{2\alpha}$ e estabelecem um feedback positivo, que culminará na destruição do CL. Para que os OTRs sejam sintetizados, é necessária uma estimulação prévia do endométrio com estradiol, que ocorre através da ligação com seus receptores (ER-1). O mecanismo pelo qual o IFN-τ impede a lise do corpo lúteo é bloqueando, direta ou indiretamente, a síntese de OTR e, consequentemente, a produção pulsátil de $PGF_{2\alpha}$.

Suínos

No caso dos suínos, considera-se que o sinal embrionário para o reconhecimento materno da gestação são os estrógenos, produzidos pelos embriões em torno do dia 11 a 12 pós-ovulação. O endométrio suíno produz $PGF_{2\alpha}$ que, quando não há gestação, é secretado na circulação uterina (secreção endócrina), de onde é transportada em direção ao CL para causar luteólise. Se há embriões no útero produzindo suficiente quantidades de estradiol, isso redireciona a secreção de $PGF_{2\alpha}$ para o lúmen uterino (secreção exócrina), evitando que seja liberado para a circulação e, portanto, é sequestrado

[3] Consultar o trabalho Fisiologia do Ciclo Estral dos Animais Domésticos, disponível em: Ciclo Estral.pdf

Emanuel Isaque Cordeiro da Silva
E-mail: eisaque335@gmail.com
Telefone: (82) 98143 – 8399

impedindo que chegue ao corpo lúteo (figura 5). É importante enfatizar que a produção de $PGF_{2\alpha}$ não é inibida, mas sua secreção é redirecionada. Este mecanismo é conhecido como teoria endócrino-exócrina.

Vale ressaltar que para o sinal de reconhecimento materno da gestação na porca ser eficiente, é necessário a presença de pelo menos quatro embriões, dois em cada corno, uma vez que se não houver dois embriões, um em cada corno, ocorre luteólise e reinicia a atividade cíclica.

Embora os estrógenos sejam identificados como o sinal de reconhecimento materno nesta espécie, o embrião suíno também produz outros fatores, como a PGE_2 e o ácido lisofosfatídico, considerado necessário para o estabelecimento adequado da gestação. A PGE_2 ocasiona uma redução na produção de $PGF_{2\alpha}$ em favor da PGE_2 no endométrio e favorece a contração do miométrio para permitir a migração de embriões. O ácido lisofosfatídico, juntamente com seu receptor, é um fator crítico que favorece a migração intra-uterina, e permite uma distribuição adequada dos embriões ao longo dos cornos. Outras substâncias produzidas pelo embrião suíno são o IFN-delta (IFN-δ) e IFN-gama (IFN-γ), que não possuem ação anti-luteolítica, mas poderiam intervir no processo de implantação.

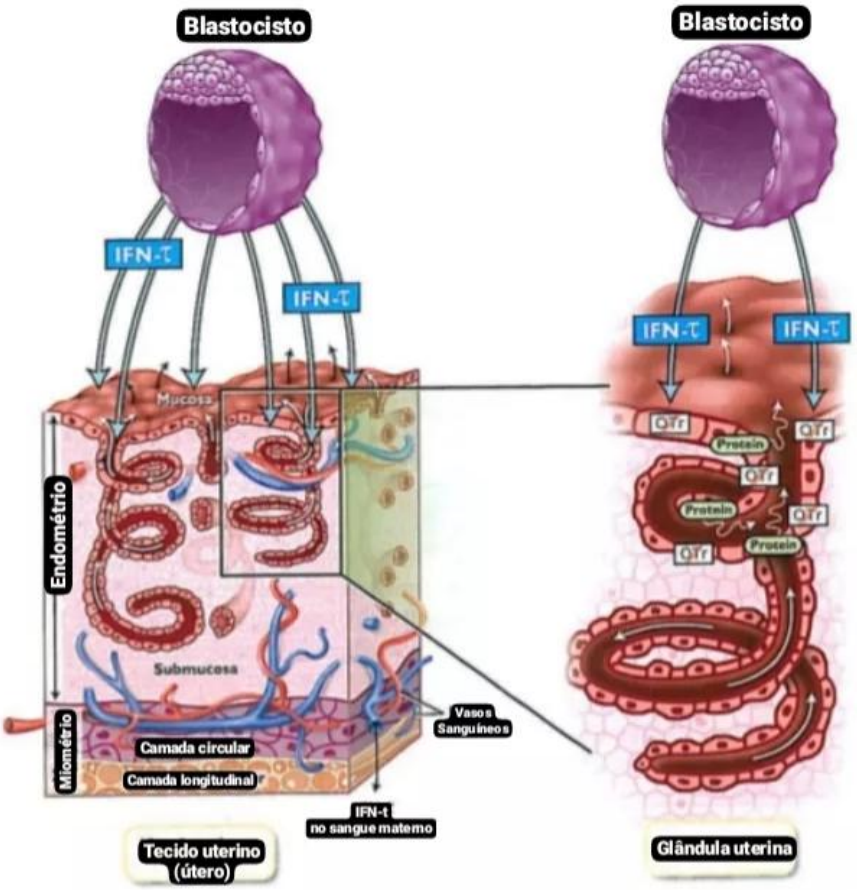

Figura 4: O IFN-τ do concepto impede a luteólise na vaca e na ovelha. IFN-τ é secretado pelas células trofoblásticas do blastocisto (vaca e ovelha). IFN-τ atua nas células endometriais do útero para inibir a produção de receptores de ocitocina, de modo que a ocitocina não pode estimular a síntese de PGF_{2a}.

Emanuel Isaque Cordeiro da Silva
E-mail: eisaque335@gmail.com
Telefone: (82) 98143 – 8399

Além disso, o IFN-τ causa secreção de proteínas pelas glândulas uterinas. As setas do útero nas glândulas indicam o movimento dos produtos que são secretados no lúmen uterino para nutrir o concepto. Finalmente, IFN-τ pode deixar o útero através da veia uterina para afetar o ovário e células imunes circulantes. **Fonte**: Adaptação de SENGER, 2012. p. 280.

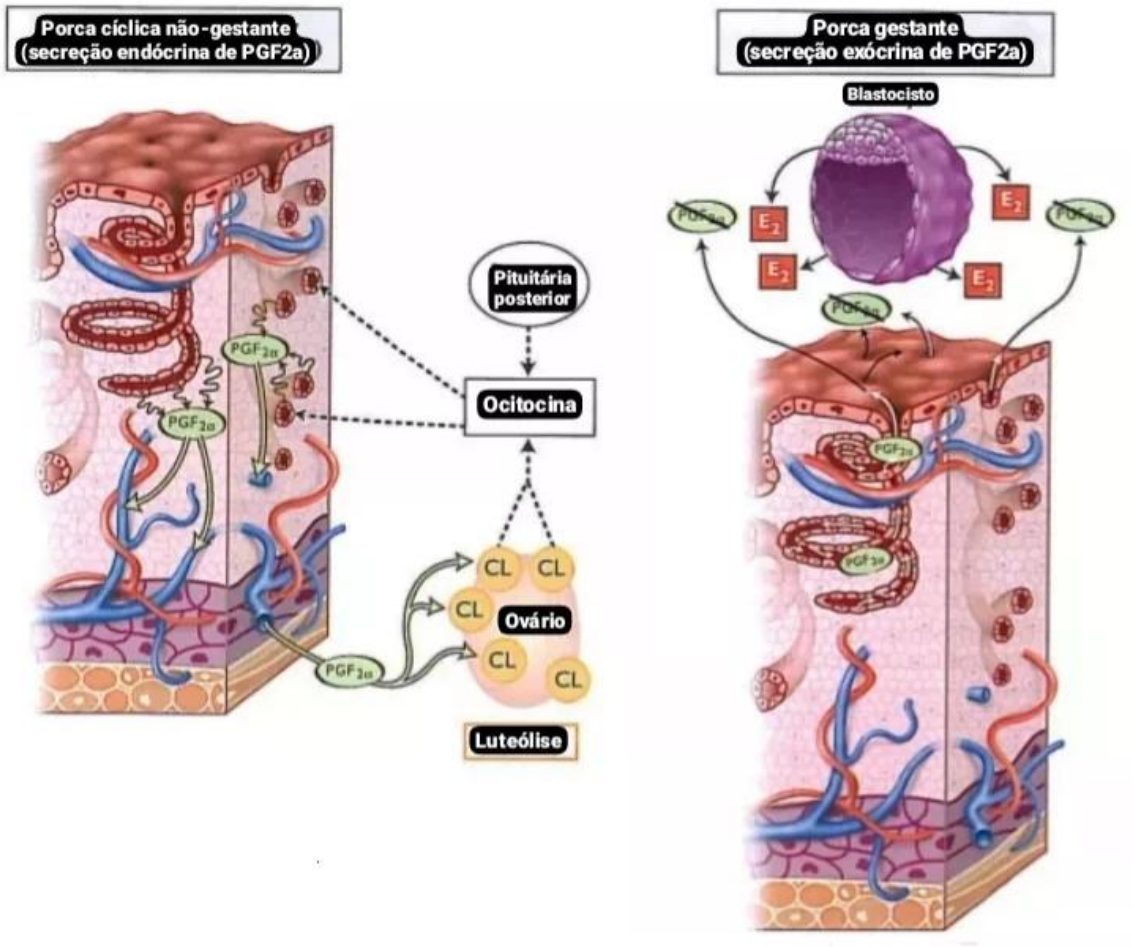

Figura 5: O estradiol redireciona a PGF_{2a} para prevenir a luteólise na porca. Na porca não-gestante, a ocitocina do endométrio, lobo hipofisário posterior e CL promovem a síntese de PGF_{2a} pelo endométrio uterino. A PGF_{2a} se difunde por concentração gradiente em direção aos capilares endometriais onde é drenado para a veia uterina e transportado para o ovário, causando luteólise. Na porca gestante, o blastocisto produz estradiol que faz com que a PGF_{2a} seja redirecionada para o lúmen uterino, onde é destruído, evitando assim a luteólise. Como na vaca cíclica, a ocitocina é também produzida pelo CL e lobo hipofisário posterior na porca prenhe. **Fonte**: Adaptação de SENGER, 2012. p. 281.

Equinos

Na égua é essencial que o embrião, ainda rodeado pela sua cápsula embrionária, migre de 12 a 14 vezes por dia através do útero, entre os dias 12 e 14 após ovulação, a fim de distribuir o fator de reconhecimento materno (figura 6). Embora seja sabido que existe, este último ainda não foi identificado, mas foi estabelecido que é da natureza proteica e seu principal efeito é a inibição da produção endometrial de $PGF_2\alpha$, mediante

Emanuel Isaque Cordeiro da Silva
E-mail: eisaque335@gmail.com
Telefone: (82) 98143 – 8399

a redução na formação do receptores de ocitocina; desta forma, evita-se o início do sinal luteolítico. É interessante notar que nesta espécie a ocitocina não é de origem lútea e sim endometrial.

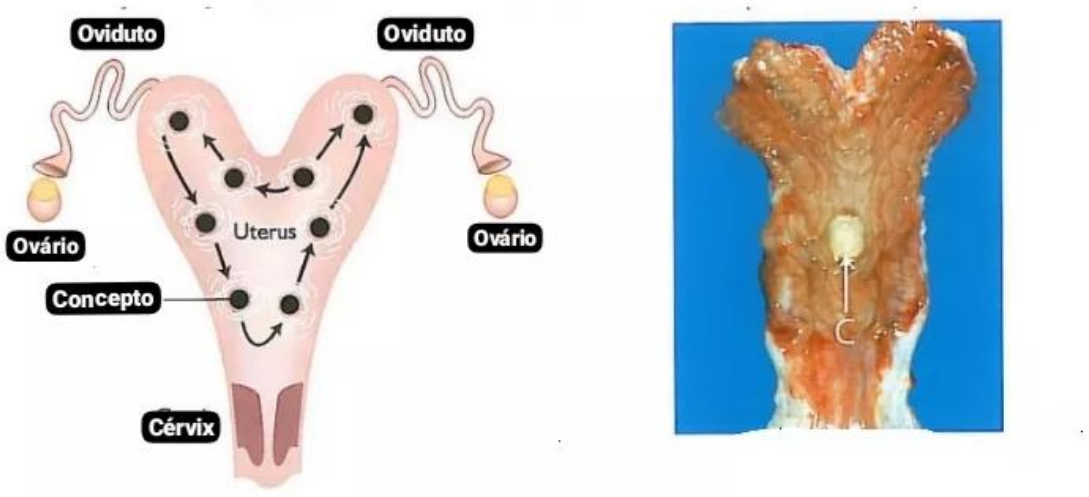

Figura 6: Migração transuterina do concepto equino. Cada esfera preta representa um "ponto de parada" em que o concepto vai gastar entre 5 e 20 minutos. A migração do concepto provavelmente distribui fatores de prenhez (linhas brancas) ao longo de um superfície larga do endométrio. Este útero na foto é de uma égua no 14º dia de gestação. O útero foi incisado na superfície dorsal para expor o concepto esférico (C). Esta amostra mostra o concepto e o útero no último dia (dia 14) do fenômeno da migração uterina. **Fonte**: Adaptação de SENGER, 2012. p. 282.

Primatas

Ao contrário das espécies domésticas mencionadas, o mecanismo de ação do sinal de reconhecimento materno em primatas é luteotrópico. No humano, o embrião produz gonadotrofina coriônica humana (hCG) após o início da implantação (dias 6 a 8). A hCG estende a vida funcional do CL por meio de sua ligação a receptores lúteos para LH, estimulando assim a liberação de progesterona. Este efeito permite a "sobrevivência" do CL pelo menos até o momento em que a produção de progesterona é transferida para a placenta para levar a gestação a termo.

Carnívoros

Na cadela não é necessário o reconhecimento da gestação, já que normalmente o corpo lúteo tem uma vida média maior que a duração da gestação. Como na égua, a migração dos embriões através do útero antes da implantação pode favorecer o reconhecimento materno. Adicionalmente, tem sido descrito que durante o período antes da implantação (< 10 dias depois da ovulação), há um aumento na expressão de genes relacionados com a imunomodulação local (IFN-γ, IL-4 e CD8+), que não estão presentes em cadelas durante o diestro. A produção de IFN-γ por parte do embrião

Emanuel Isaque Cordeiro da Silva
E-mail: eisaque335@gmail.com
Telefone: (82) 98143 – 8399

canino, como em outras espécies, pode estar envolvida na implantação ou o reconhecimento da gestação, mas até o momento não foi demonstrado de forma inequívoca.

Na gata doméstica, o fator que favorece o reconhecimento materno da gestação ainda não foi descrito.

Temos que lembrar que seja qual for o mecanismo envolvido, a produção do sinal embrionário de reconhecimento materno da gestação é importante, já que a contínua presença de progesterona na circulação materna, faz possível que ocorra o desenvolvimento precoce do embrião e eventualmente a implantação, com a formação do órgão temporal mais importante para o desenvolvimento fetal: a placenta.

Resumindo, o sinal enviado pelo embrião deve ser dado antes do útero começar a secretar PGF_{2a}, hormônio que causa a destruição do corpo lúteo produtor da progesterona necessária para a gestação. O embrião deve secretar algumas substâncias (denominadas EPF: Early Pregnant Factors/fatores de gestação precoce) que capte o endométrio materno e sirva para evitar a ação luteolítica da PGF_{2a}. Na porca, em vez de ser evitada a secreção de PGF_{2a}, o referido hormônio é "sequestrado na luz do útero" e, desta forma, passa a secretar-se em forma exócrina, sem ter efeito sobre o corpo lúteo. No bovino, o reconhecimento materno da gestação é o processo fisiológico no qual o embrião, por meio de sinais moleculares como a secreção de interferon-τ (IFN-τ), anuncia sua presença no trato reprodutivo materno a fim de evitar que seja desencadeado o mecanismo luteolítico exercido pela PGF_{2a} sobre o corpo lúteo.

Tabela 2: Fatores de reconhecimento da gestação, dias críticos de reconhecimento da gestação e tempo de fixação do concepto em mamíferos

Espécies	Fatores de reconhecimento da gestação	Período crítico de reconhecimento (dias depois da ovulação)	Tempo de fixação (dias depois da ovulação)
Cadela	Não é necessário (movimentação do(s) concepto(s))	-	-
Vaca	bIFN-τ: (bTP-1), esteroides, PGE_2	15 - 16	18 - 22
Ovelha	oIFN-τ: (oTP-1), proteína trofoblástica ovina	13 - 14	15 - 18
Égua	3 proteínas/estrógenos = ? (movimentação do concepto)	12 - 14	36 - 38
Gata	Não descrito/necessário	-	-
Porca	Estradiol (E_2), Estrona	11 - 12	14 - 18
Mulher	hCG	7 - 12	9 - 12

Fonte: Adaptação de SENGER, 2012. p. 282.

Emanuel Isaque Cordeiro da Silva
E-mail: eisaque335@gmail.com
Telefone: (82) 98143 – 8399

• PLACENTAÇÃO

Nos mamíferos domésticos, o processo de implantação é gradual e prolongado, e ocorre paralelamente a processos como a gastrulação e a formação de membranas extra-embrionárias: saco vitelino, âmnio, alantóides e córion. A formação das membranas extraembrionárias nos mamíferos eutérios, ou seja, aqueles que formam uma placenta completa, é um processo indispensável que permite ao embrião aderir-se ou implantar-se ao endométrio materno. As quatro membranas extraembrionárias mencionadas são formadas a partir do trofoblasto, mesoderme e endoderme embrionários. O saco vitelino fornece nutrientes no desenvolvimento inicial do embrião e se converte em vestigial quando a gestação progride; tem origem no endoderma primitivo, estrutura que junta com o trofoblasto e o mesoderma, formam o córion e âmnions. O âmnion contém o líquido amniótico que está em contato direto com o embrião e é a membrana mais interna; ademais, protege o feto, proporciona lubrificação para o parto e serve como um depósito para urina e resíduos fetais. O córion, por outro lado, é a membrana mais externa do embrião e, portanto, é a que entra em contato direto com o endométrio uterino materno; se fixa ao útero, absorve nutrientes do útero, permite a troca gasosa materno/fetal e produz hormônios. O alantóide se origina de uma evaginação do intestino primitivo e é de onde surge o sistema vascular da placenta fetal; a fusão com o córion (placenta cotiledonária), carrega os vasos sanguíneos do cordão umbilical, que liga o feto com o alantóide e é um reservatório de nutrientes e resíduos. Conforme o embrião se desenvolve, o saco vitelino regride e o alantóide se enche de líquido, pelo que este último se funde com o córion para formar o corioalantóides, que se torna a membrana mais externa e, portanto, a porção fetal do placenta.

A placenta é um órgão temporário que representa uma interface através da qual realiza a troca bidirecional de nutrientes, gases, hormônios e outras substâncias entre a mãe e o feto. A unidade funcional da placenta são as vilosidades corioalantóicas, as quais são projeções pequenas dos corioalantóides que se interdigitam com o endométrio uterino, cuja superfície de absorção permite essa troca. A placenta é um órgão endócrino capaz de produzir uma gama de hormônios que ajudam a controlar o ambiente uterino, favorecendo o desenvolvimento do feto, além disso possui um papel importante no momento do parto. Nas diferentes espécies a placenta tem características particulares, pelo qual existem várias classificações, de acordo com a sua posição uterina, a distribuição das vilosidades corioalantóicas e a sua histologia.

Posição uterina

Refere-se à posição do concepto em relação ao lúmen uterino (figura 7).

➔ Central: O concepto ao ser implantado permanece em contato com o lúmen do útero. A maioria das espécies domésticas de importância veterinária estão dentro desta classificação.

Emanuel Isaque Cordeiro da Silva
E-mail: eisaque335@gmail.com
Telefone: (82) 98143 – 8399

➔ Excêntrica: O concepto penetra parcialmente o endométrio materno, mas mantém um certo contato com o lúmen uterino. Os roedores (ratos e ratos) e a coelha possuem este tipo de placentação.

➔ Intersticial: O embrião invade o endométrio, perde contato com o lúmen uterino, e ao crescer o lúmen uterino se oblitera. Os humanos e a maioria dos primatas mostram este tipo de placenta.

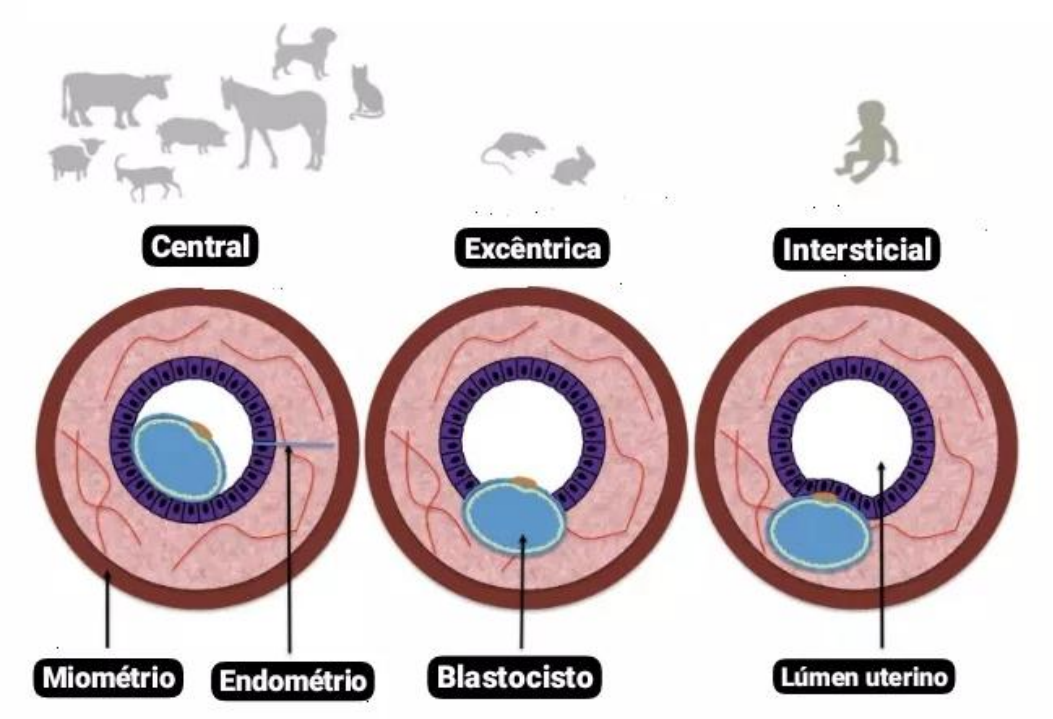

Figura 7: Classificação das placentas de acordo com a posição que ocupam, em relação ao lúmen uterino.

Distribuição das vilosidades

As vilosidades que formam a interface materno-fetal podem estar distribuídas de maneira diferente ao longo da superfície dos corioalantóides, pelo qual a placenta pode ser classificada como (figura 8):

➔ Difusa: Neste tipo de placenta as vilosidades estão distribuídas ao comprimento de toda a superfície do córion (corioalantóides) de maneira uniforme. As placentas de suínos e equinos se enquadram nesta classificação, embora, nesta última espécie, as vilosidades formem estruturas mais ramificadas, que são chamadas microcotilédones (figura 10).

➔ Zonal: Esta placenta se apresenta nos carnívoros domésticos, tanto caninos como felinos. As vilosidades que determinam a zona de troca de nutrientes e resíduos, e de ligação com o endométrio são delimitadas de forma a formar uma cintura central em torno do feto (figura 9). Distingue-se também uma segunda região chamada

Emanuel Isaque Cordeiro da Silva
E-mail: eisaque335@gmail.com
Telefone: (82) 98143 – 8399

paraplacenta, que se localiza em ambos lados deste "cinto", e do qual a função não é inteiramente conhecida, embora sabe-se que desempenha um papel importante na troca de ferro da mãe para o feto. As extremidades laterais dos corioalantóides nestas placentas não possuem vilosidades por isso não se ligam ao endométrio. Uma terceira região é a zona transparente nas extremidades distais do córion que tem pouca vascularização. Esta zona pode estar envolvida na absorção de materiais diretamente do lúmen uterino (figura 11).

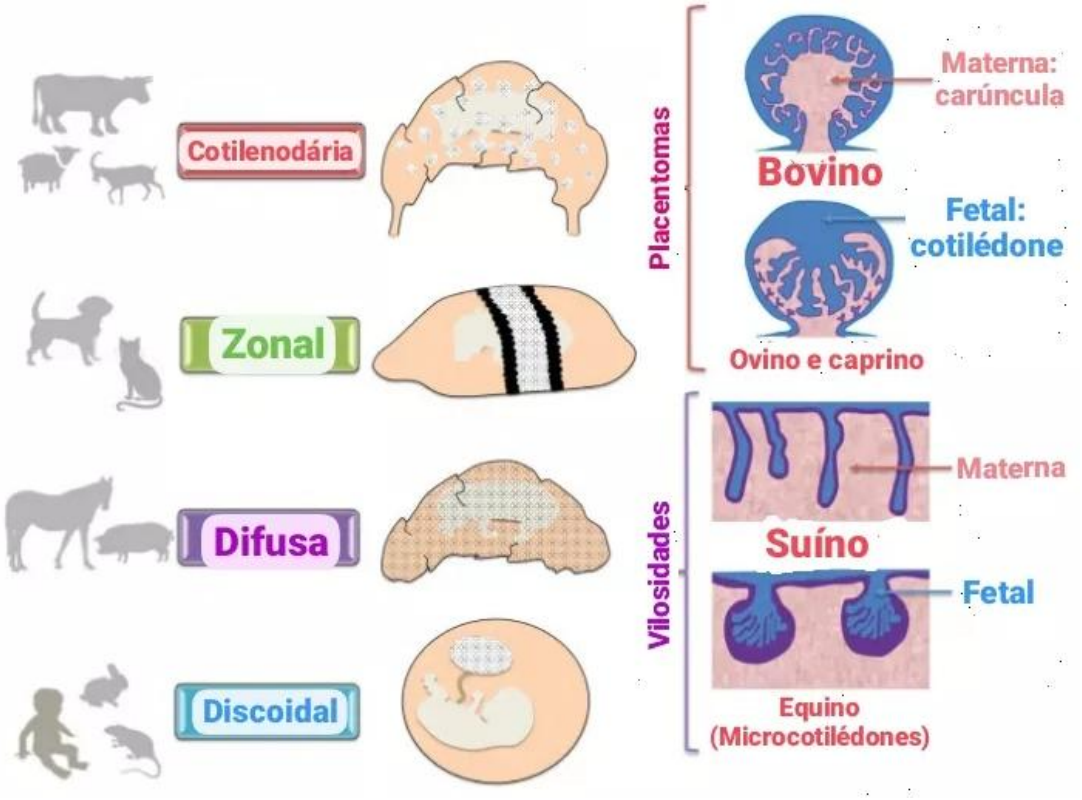

Figura 8: Classificação das placentas de acordo com a distribuição das vilosidades.

Figura 9: Placenta zonal ou zonária de carnívoros.

➔ Cotiledonária: É o tipo de placentação que se encontra presente nos ruminantes (ovinos, caprinos e bovinos). As vilosidades coriônicas nestas espécies são agrupadas em pequenas áreas do córion chamadas cotilédones, que se interdigitam e fundem-se parcialmente com locais delimitados no endométrio chamados carúnculas, formando,

Emanuel Isaque Cordeiro da Silva
E-mail: eisaque335@gmail.com
Telefone: (82) 98143 – 8399

em conjunto, estruturas conhecidas como placentomas. Cabe destacar que as carúnculas carecem de glândulas endometriais, que só estão presentes nas porções inter-carunculares do endométrio. Os placentomas, por sua vez, são altamente vascularizados e são remodelados com o progresso da gestação, ramificando-se para aumentar a superfície de troca e o fluxo sanguíneo para aumentar os requisitos do feto em crescimento. Nas zonas inter-carunculares, a placenta é ligada ao endométrio por meio de sistemas de adesão superficial que envolvem glicoproteínas. Acredita-se que a adesão do concepto com o endométrio (carúnculas) é estabelecida em torno de 30 dias em ovinos e 40 dias em bovinos. (figuras 13 a 17).

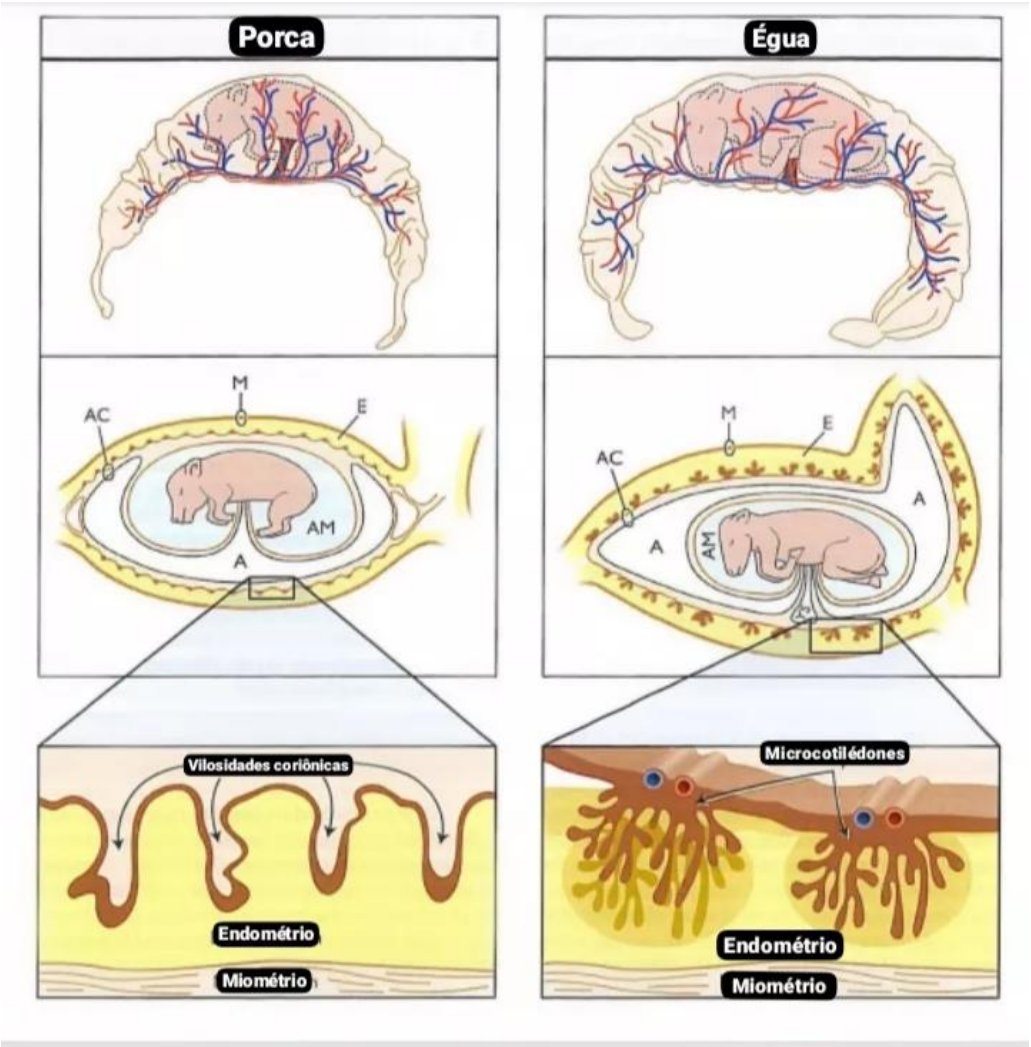

Figura 10: Placenta difusa. A placenta difusa da porca consiste em muitas vilosidades coriônicas distribuídas por toda a superfície do córion. Elas penetram no endométrio formando a interface feto-materno. Os vasos de cada vilosidade coriônica se fundem e, eventualmente, formam grandes vasos que entram no cordão umbilical. Por sua vez, a placenta difusa da égua consiste de muitos microcotilédones distribuídos sobre toda a superfície do córion. Esses microcotilédones são o local do intercâmbio feto-materno. Legenda: **A** - alantóides; **AC** - alantocórion ou corioalantóide; **AM** - cavidade amniótico; **E** - endométrio; **M** - miométrio; **YS** - saco vitelínico. **Fonte**: Adaptação de SENGER, 2012. p. 296.

Emanuel Isaque Cordeiro da Silva
E-mail: eisaque335@gmail.com
Telefone: (82) 98143 – 8399

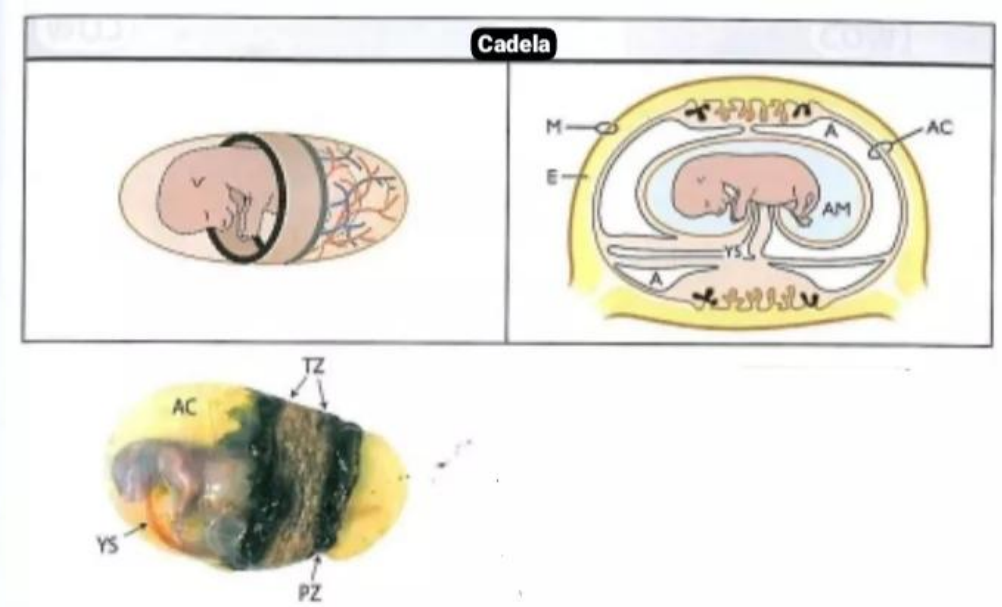

Figura 11: Placenta zonal ou zonária. A placenta zonária consiste em três zonas distintas: uma zona de transferência (TZ), uma zona pigmentada (PZ) e uma zona relativamente não vascular, o alantocório (AC). Na placenta zonal, uma faixa de tecido se forma ao redor o concepto onde ocorre a transferência de nutrientes. A zona pigmentada (PZ) ou paraplacenta representa local/regiões de hemorragia e necrose materna. Legenda: **A** - alantóides; **AC** - alantocórion ou corioalantóide; **AM** - cavidade amniótico; **E** - endométrio; **M** - miométrio; **YS** - saco vitelínico. **Fonte**: Adaptação de SENGER, 2012. p. 297.

➔ Discoidal: Nestas placentas, as vilosidades agrupam-se numa área circular ou oval, formando uma estrutura discoidal. Este tipo de placenta é encontrada principalmente em coelhas, roedores e primatas, incluindo os humanos.

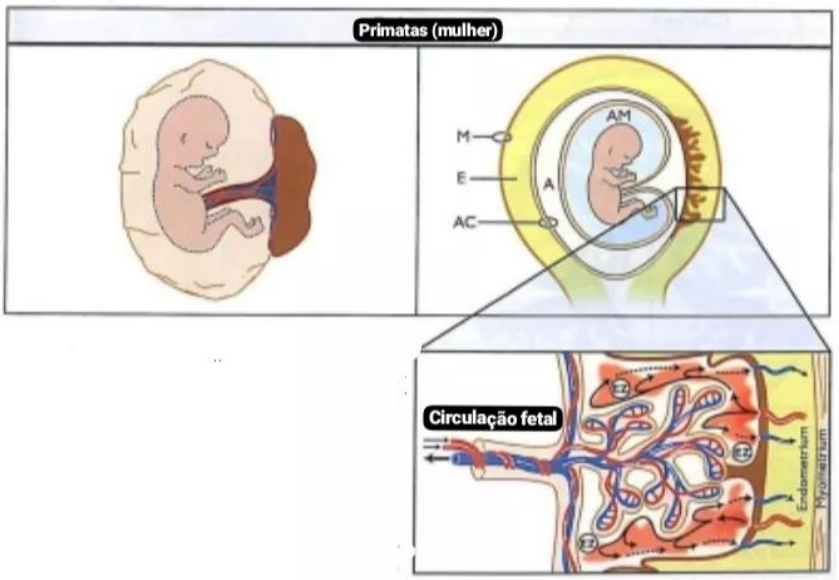

Figura 12: Placenta discoidal. A placenta discoidal consiste em uma placa redonda de tecido coriônico que forma a interface materno-fetal. Os vasos da zona de troca se fundem para formar o cordão umbilical vasos que fornecem sangue ao feto. A vasculatura do córion (dentro do disco) está

Emanuel Isaque Cordeiro da Silva
E-mail: eisaque335@gmail.com
Telefone: (82) 98143 – 8399

imerso em piscinas de sangue onde ocorre a troca metabólica. Legenda: **A** - alantóides; **AC** - alantocórion ou corioalantóide; **AM** - cavidade amniótico; **E** - endométrio; **EZ** - zona de troca; **M** - miométrio. **Fonte**: Adaptação de SENGER, 2012. p. 297.

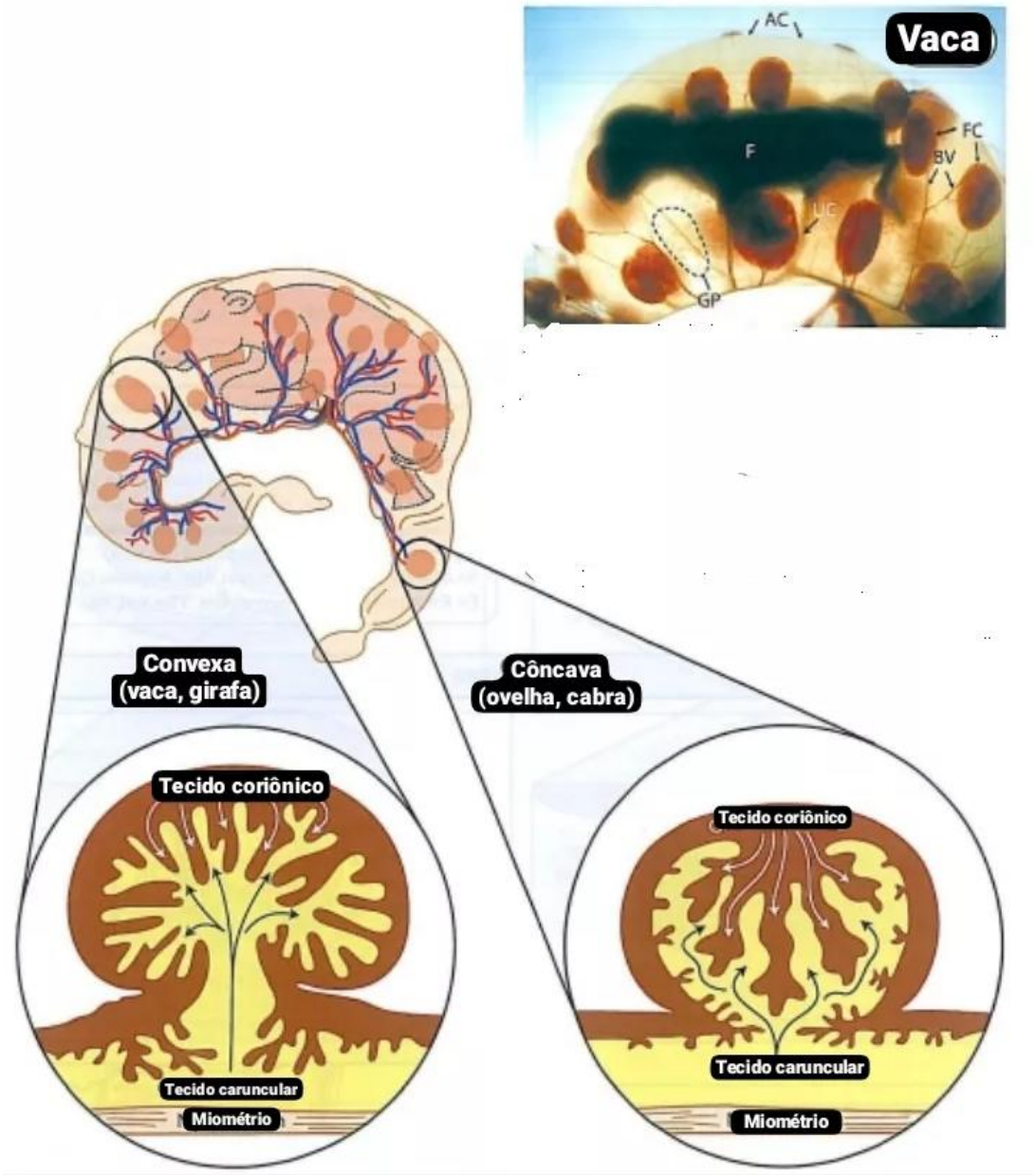

Figura 13: Placenta cotiledonária. Na fotografia, as membranas fetais e os cotilédones fetais (FC) podem ser visualizados. A membrana rotulada AC é o alantocório. O cordão umbilical, (seta UC) do feto recebe vasos sanguíneos (BV) dos cotilédones fetais (FC). As placas de glicogênio (GP) podem ser visualizadas na superfície do córion e do âmnio. Essas placas são proliferações escamosas. A placenta cotiledonária é caracterizada por numerosas estruturas em forma de botão distribuídas pela superfície do cório. Estes são chamados de cotilédones fetais. Quando eles se juntam à carúncula materna, eles formam um placentoma. O cotilédone convexo fica coberto com o córion. Muitas vilosidades semelhantes a dedos (vermelhas) originadas do tecido coriônico se projetam em direção ao lúmen do útero. No cotilédone côncavo, o tecido coriônico empurra para dentro, formando uma interface côncava entre o córion e a carúncula materna. **Fonte**: Adaptação de SENGER, 2012. p. 298.

Emanuel Isaque Cordeiro da Silva
E-mail: eisaque335@gmail.com
Telefone: (82) 98143 – 8399

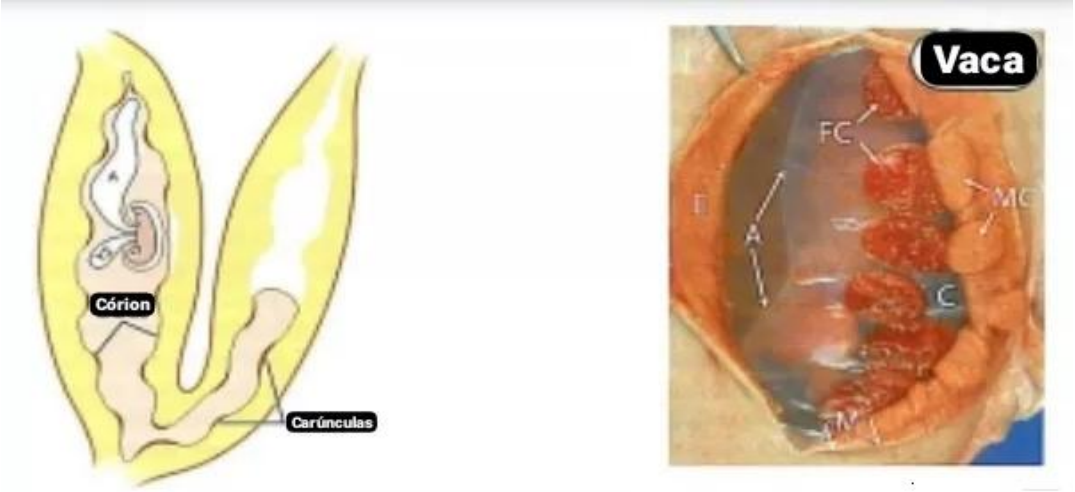

Figura 14: Placenta cotiledonária. O diagrama ilustra a distribuição das membranas extra-embrionárias antes da fixação completa. As membranas extraembrionárias consistem em âmnio (saco azul), saco vitelino (YS) e o alantóide (A). Mesmo que o feto esteja localizado em um corno uterino, o córion invade o corno uterino contralateral e forma placentomas. Na vaca: alguns cotilédones fetais (FC) foram parcialmente separados dos cotilédones maternos (MC). O córion (C) é a membrana fetal externa. As setas indicam a borda do âmnio (A). O miométrio (M) é indicado pelas setas. Observe que o cotilédone fetal (FC) está ligado à superfície da carúncula criando um cotilédone convexo. E = Endométrio. **Fonte**: Adaptação de SENGER, 2012. p. 299.

Figura 15: Ovelha-A: O córion pode ser visto entrando no placentoma (P). O pedúnculo coriônico (CS) contém a vasculatura fetal.

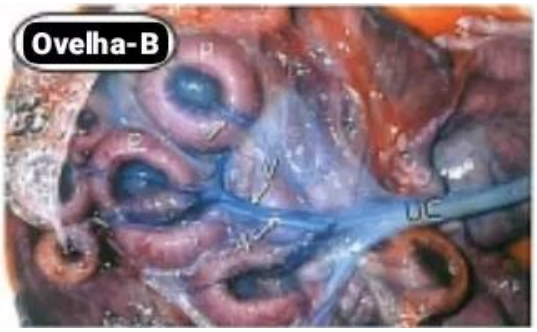

Figura 16: Ovelha-B: Uma parte do córion foi incisada para que a vasculatura do feto possa ser visualizada claramente. Os vasos fetais (seta) e o tecido coriônico "empurram" para dentro do tecido caruncular formando um cotilédone côncavo. Um conjunto de artérias (A) e veias (V) emergem de cada cotilédone e, eventualmente, fundem-se no cordão umbilical (UC). P = Placentoma.

Emanuel Isaque Cordeiro da Silva
E-mail: eisaque335@gmail.com
Telefone: (82) 98143 – 8399

Figura 17: Ovelha-C: Um placentoma côncavo é claramente visível. O talo coriônico é colocado sobre o porta-agulha. Observe os vasos (setas) dentro do tecido coriônico. O tecido bege-avermelhado é o cotilédone materno (MC) que é coberto pelo alantocório. O tecido escuro no centro (setas) é o componente fetal do placentoma.

Fonte: Adaptações de SENGER, 2012. p. 299.

A figura 18 é suplementar.

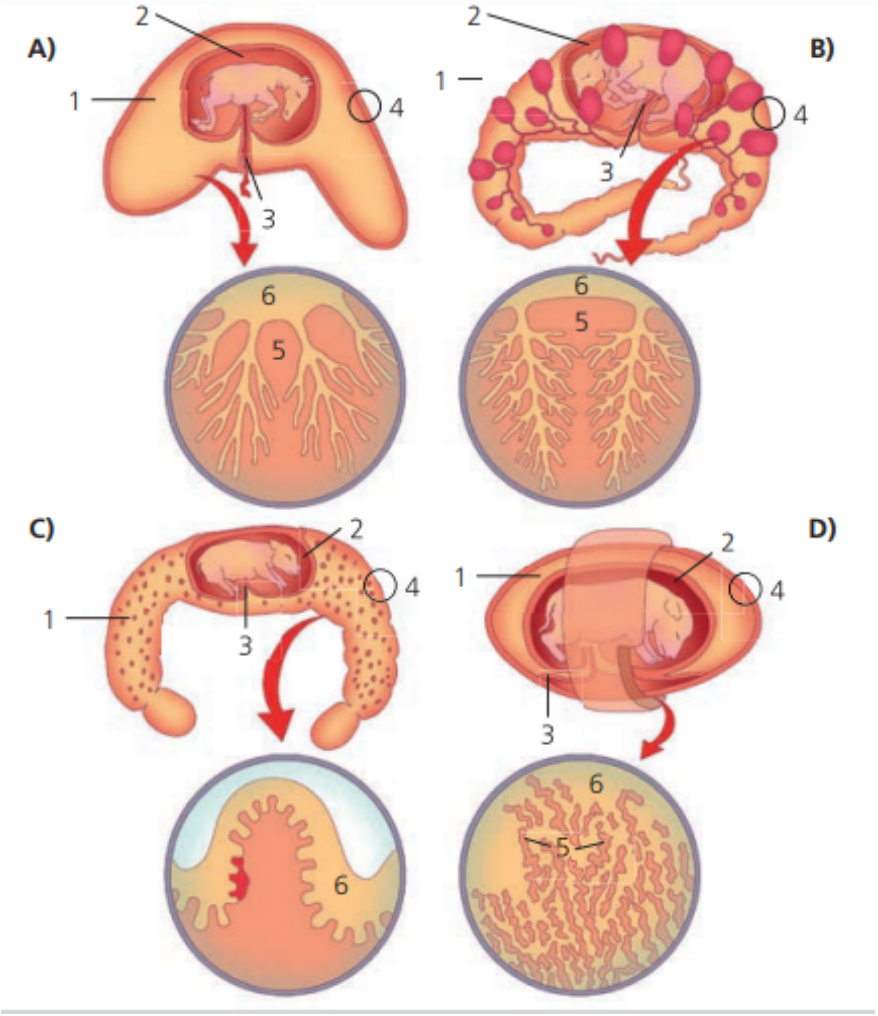

Figura 18: Tipos de placentas segundo a distribuição das vilosidades coriônicas nos animais domésticos. **A** - placenta difusa de equinos; **B** - placenta cotiledonária de ruminantes; **C** - placenta difusa de suínos; **D** - placenta zonal de carnívoros. Legenda: **1** - cavidade alantoidea; **2** - cavidade amniótica; **3** - saco vitelínico; **4** - alantocórion; **5** - lado materno; **6** - vilosidades coriônicas.

Emanuel Isaque Cordeiro da Silva
E-mail: eisaque335@gmail.com
Telefone: (82) 98143 – 8399

Histologicamente

Esta classificação considera o número de camadas de tecido que compõem a placenta e que separam a circulação materna da circulação fetal (tabela 3). O número máximo é de seis camadas, três do lado fetal (córion, tecido intersticial e endotélio do vaso sanguíneo) e três do lado materno (epitélio endometrial, tecido intersticial e endotélio vascular) (figura 19 e tabela 3). O modo de distinguir e nomear os diferentes tipos de placenta nesta classificação é usando como prefixo a camada materna que está em contato com o córion fetal. As diferentes placentas baseados em sua histologia são as seguintes (figura 19):

➔ Epiteliocorial: É o menos íntimo entre os tipos de placentas (figura 20). Estas placentas conservam intactas as seis camadas de tecido, portanto que mantêm as circulações materna e fetal mais separadas, e consideradas como as mais impermeáveis. Este tipo de placenta está presente na porca e égua. Lembre-se de que as placentas da porca e da égua são diferentes e as vilosidades ocupam uma grande proporção da área de superfície do córion (figura 19 A). Também apresenta-se nos ruminantes, no entanto, as placentas dos ruminantes apresentam algumas características particulares que as colocam como um subgrupo e se chamam sinepiteliocorial ou sindesmocorial (figura 19 B). Na vaca, este tipo apresenta-se nos primeiros 2-3 meses de gestação. Além da característica de erosão parcial do epitélio endometrial, um tipo de célula único é encontrado na placenta de ruminantes. Essas células são chamadas células gigantes binucleadas. Como o nome indica, elas são caracterizadas como bastante grandes e com dois núcleos. Na placenta dos ruminantes, algumas células do epitélio coriônico conhecidas como células binucleadas, se fundem com algumas células do epitélio endometrial, criando inicialmente células gigantes trinucleadas e mais tarde placas ou sincícios multinucleados. Estes sincícios têm em consequência uma origem tanto fetal como materna, que criam lugares delimitados nos quais em vez de existir intacta uma camada de epitélio coriônico e outra de epitélio endometrial, encontra-se uma só camada que combina as duas origens. As células gigantes binucleadas migram e mudam seu número ao longo da gestação em forma dinâmica. Este tipo celular é importante porque secretam uma variedade de hormônios. Células gigantes binucleadas aparecem por volta do dia 14 na ovelha e entre os dias 18 e 20 na vaca.

➔ Endoteliocorial: 5 camadas. Neste tipo de placentação o córion fetal está em contato direto com o endotélio vascular do endométrio graças à erosão do epitélio e do tecido conectivo endometrial (tecido intersticial) durante a implantação (figura 19 C). De modo que o intercâmbio de substâncias e resíduos só requer atravessar quatro camadas de tecidos. Este tipo de placenta é presente principalmente em cães e felinos. Nota-se nas figuras 19 C e 21 que este tipo de placenta é mais íntimo do que a placenta epiteliocorial porque o epitélio endometrial não existe mais.

Emanuel Isaque Cordeiro da Silva
E-mail: eisaque335@gmail.com
Telefone: (82) 98143 – 8399

➔ Hemocorial: 3 camadas (figura 22). Aqui o epitélio coriônico está intacto e entra em contato direto com o sangue materno em regiões onde formam reservatórios de sangue semelhantes a poços (figura 19 D). O intercâmbio de substâncias e resíduos entre a mãe e o feto é mais direto uma vez que é necessário atravessar apenas três camadas para chegar até à circulação fetal. Algumas espécies de primatas, incluindo o ser humano e os roedores possuem este tipo de placentação.

Tabela 3: Tecidos que separam o sangue materno do fetal nas diferentes espécies

				Tecidos maternos (mucosa uterina)			Tecidos fetais (alantocórion)		
Tipo de placenta	**Tipo de fixação**	**Espécie**	**Camadas**	**Endotélio vascular**	**Tecido conectivo**	**Epitélio uterino**	**Trofoblasto -córion**	**Tecido conectivo**	**Endotélio vascular**
Epiteliocorial	Difusa	Égua Porca	6	+	+	+	+	+	+
Sindesmocorial	Cotiledonária	Ruminantes	5	+	+	-	+	+	+
Endoteliocorial	Zonal ou discóide	Cadela Gata	4	+	-	-	+	+	+
Hemocorial	Zonal ou discóide	Roedor Primata	3	-	-	-	+	+	+
Hemoendotelial	Discóide	Humana	1	-	-	-	-	-	+

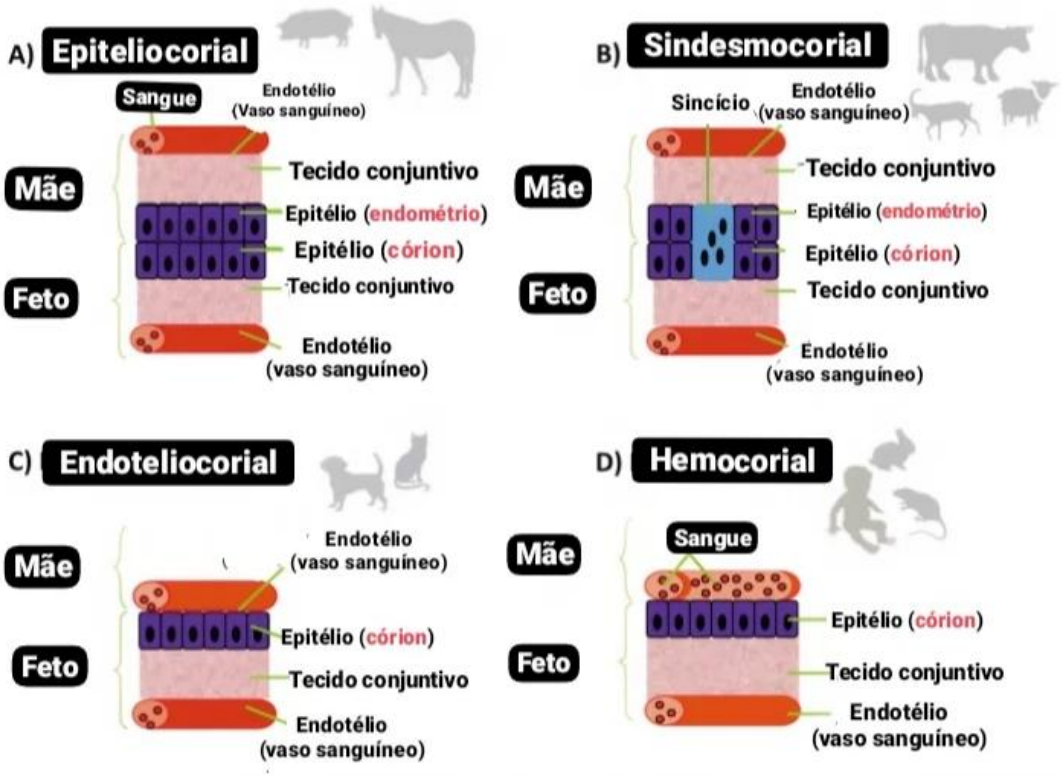

Figura 19: Camadas histológicas, maternas e fetais que conformam os diferentes tipos de placentas.
Nota: consideremos a placenta sindesmocorial um subgrupo da placenta epiteliocorial.

Emanuel Isaque Cordeiro da Silva
E-mail: eisaque335@gmail.com
Telefone: (82) 98143 – 8399

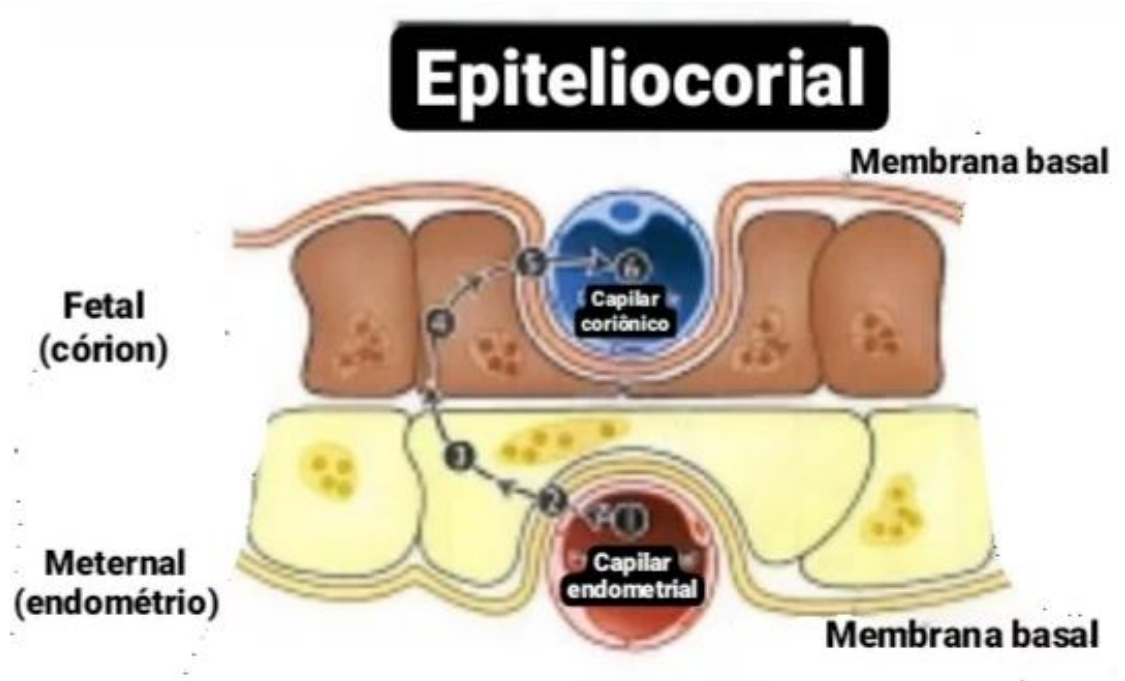

Figura 20: Suínos, equinos e ruminantes. 1 - capilares endometriais; 2 - interstício endometrial; 3 - epitélio endometrial; 4 - epitélio coriônico; 5 - interstício coriônico; 6 - capilares coriônicos. **Fonte**: Adaptação de SENGER, 2012. p. 301.

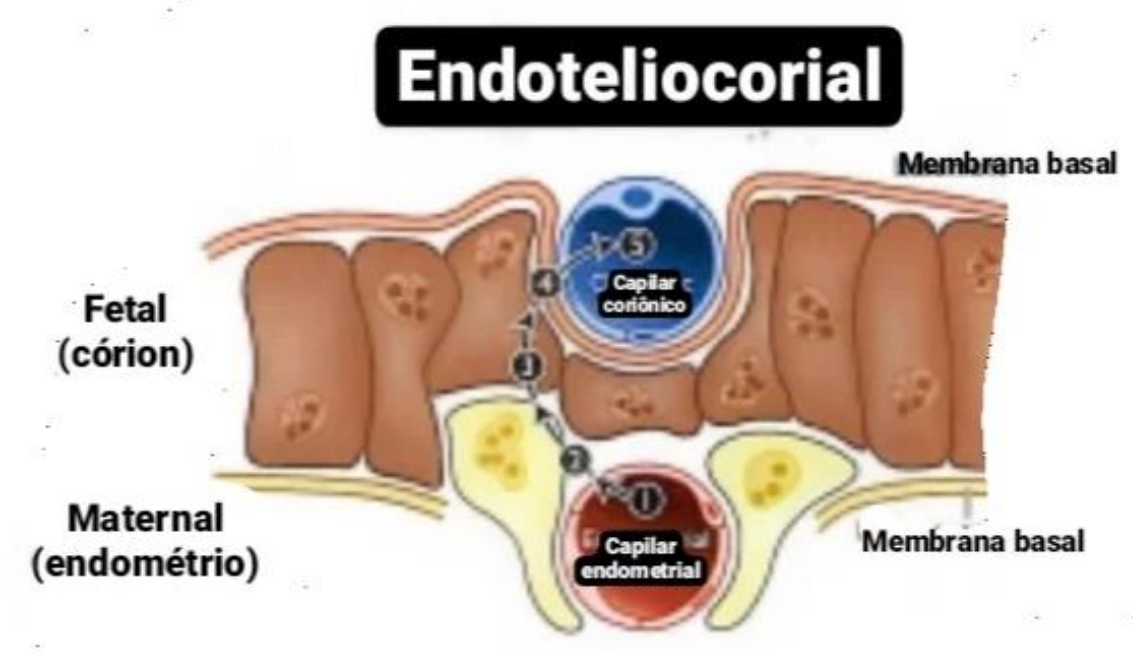

Figura 21: Cães e gatos. 1 - capilares endometriais; 2 - interstício endometrial; 3 - epitélio coriônico; 4 - interstício coriônico; 5 - capilares coriônicos. **Fonte**: Adaptação de SENGER, 2012. p. 301.

Emanuel Isaque Cordeiro da Silva
E-mail: eisaque335@gmail.com
Telefone: (82) 98143 – 8399

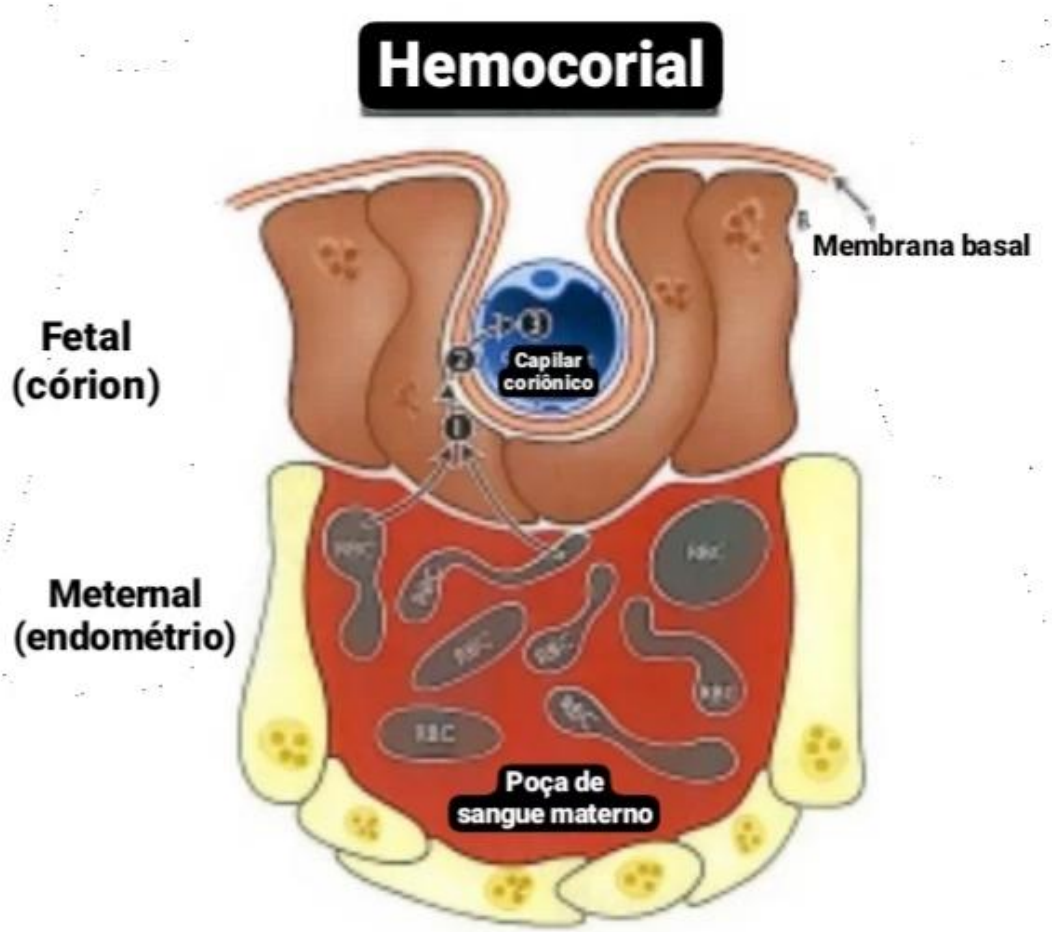

Figura 22: Primatas e roedores. 1 - epitélio coriônico; 2 - interstício coriônico; 3 - capilares coriônicos. RBC = Red blood cell ou hemácias. **Fonte**: Adaptação de SENGER, 2012. p. 301.

• MEMBRANAS EXTRAEMBRIONÁRIAS EM AVES

Ao mesmo tempo que se estabelece o corpo embrionário e os esboços de cada um dos órgãos começam a gerar-se, torna-se imperioso garantir a sobrevivência do embrião. Tenha-se em conta que nas aves todo o necessário para o desenvolvimento é encontrado no ovo pelo que deve-se reforçar a eficácia das estruturas criadas para garantir o objetivo a que se destina. O exterior é fornecido apenas com o O_2; emite CO_2 e vapor de água no exterior (perda de 15% da água durante a incubação inicial). Além disso, o neonato não é imaturo, como nos anfíbios, mas está em um estádio maduro juvenil. Como indicado, são quatro as problemáticas a que deve fazer frente o embrião: prover-se de um meio que garanta o desenvolvimento volumétrico, amortecendo os movimentos físicos excessivos que possam traumatizá-lo e evitar a dessecação; assegurar que os nutrientes (vitelo e albúmen) sejam incorporados de forma correta no interior do embrião; assegurar o intercâmbio de gases; e eliminar substâncias tóxicas derivadas do metabolismo proteico. Para atender estas necessidades são desenvolvidas

Emanuel Isaque Cordeiro da Silva
E-mail: eisaque335@gmail.com
Telefone: (82) 98143 – 8399

uma série de membranas extrambrionárias que se vão expandindo progressivamente pelo interior do ovo.

A dureza da casca e sua relativa impermeabilidade protege-o igualmente da intempérie terrestre.

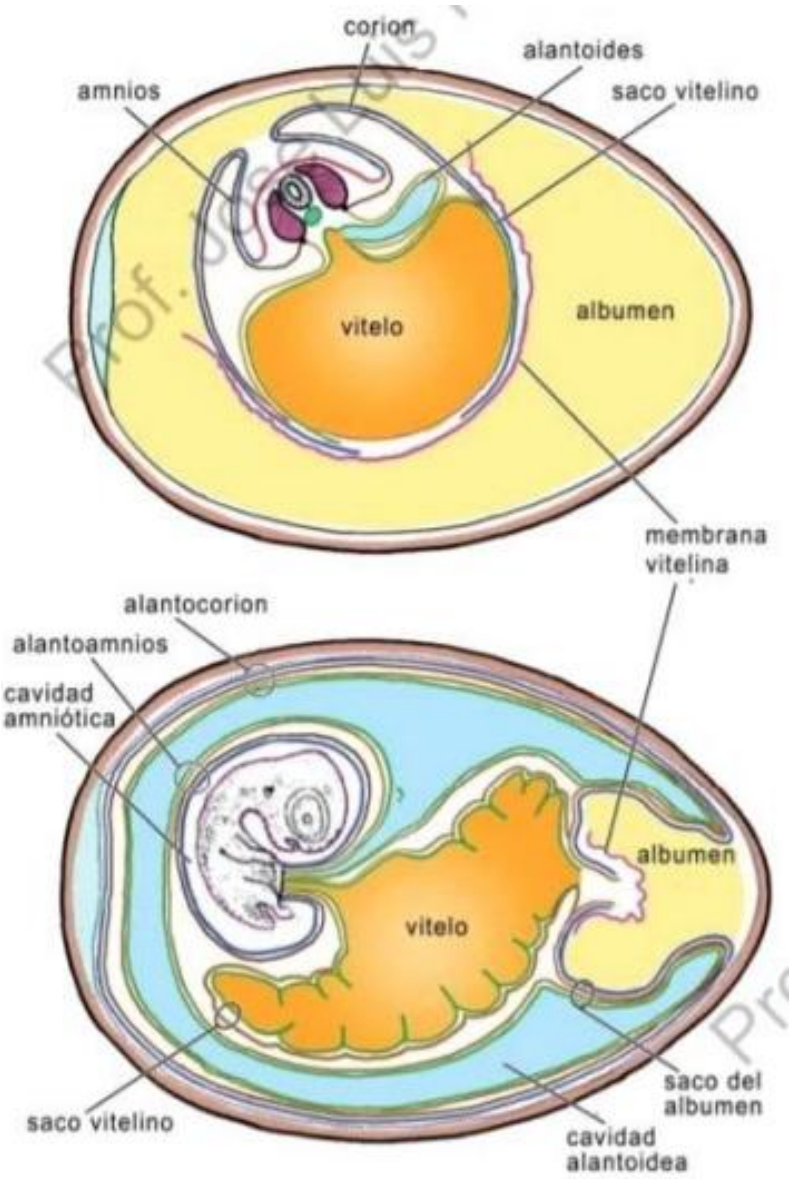

Figura 23: Evolução das membranas extraembrionárias de galinha (3 e 10 dias de incubação).

Saco vitelino: o saco vitelino é a primeira membrana extraembrionária em formação. Aparece como consequência direta da gastrulação: as camadas germinativas que se formam ao nível do disco embrionário expandem-se progressivamente contornando o vitelo. Assim, as células provenientes da área opaca (equivalente ao trofoblasto dos mamíferos) migram sobre o vitelo, terminando quase por cobrir, o mesmo ocorre com o endoderma mais internamente, formando-se assim um saco bilaminar. Posteriormente, o mesoderma se interpõe entre ambos, progredindo igualmente no sentido distal, rodeando o endoderma e aderindo-se ao mesmo e ao

Emanuel Isaque Cordeiro da Silva
E-mail: eisaque335@gmail.com
Telefone: (82) 98143 – 8399

equivalente de trofoblasto. Ao estabelecer-se o celoma, o saco é constituído pelo endoderma e folha esplâncnica do mesoderma lateral.

Este mesoderma vai progredindo no sentido distal e se vasculariza profundamente; os vasos distais se anastomosam formando um anel vascular denominado seio terminal, que marca o limite do mesoderma em expansão. Assim, sobre o vitelo é distinguível um área distal não vascularizada (área vitelina) e uma área proximal vascularizada (área vasculosa) que vai ficando progressivamente maior. Ao sexto dia de incubação mais da metade da superfície do vitelo foi envolvido pelo mesoderma. Os nutrientes do vitelo são absorvidos e desdobrados a componentes mais simples por enzimas produzidas pelo endoderma, sendo incorporados aos vasos vitelinos que os veicularão até o coração, que os impulsionará a todo o embrião. Durante a fase embrionária (até ao sexto dia de incubação), o oxigênio do exterior chega até a área vasculosa por difusão, incorporando-se daqui ao embrião; além disso, durante a primeira semana, as alterações na composição e volume do vitelo fazem que se disponha flutuando sobre o albúmen, o que faz com que a área vasculosa fique em contato com a casca, favorecendo-se assim a respiração.

O intestino primitivo se instaura a partir das porções mais proximais do saco vitelino à vez que o corpo é fechado (2º-3º dia). O saco vitelino vai regredindo à medida que se vão esgotando os nutrientes do vitelo que aloja. Pouco antes do nascimento é incorporado à cavidade corporal como divertículo vitelino que fica unido ao jejuno; o divertículo vitelino persiste até seis dias após o nascimento, constituindo uma fonte adicional de nutrientes.

Figura 24: Feto de galinho ao fim, perto de ser eclodido.

Âmnios: no segundo dia (-30 horas) de incubação se formam as dobras amnióticas na somatopleura extraembrionária, perto do disco embrionário. Progridem dorsalmente, terminando por convergir e fundir-se cerca de 72 horas de incubação,

Emanuel Isaque Cordeiro da Silva
E-mail: eisaque335@gmail.com
Telefone: (82) 98143 – 8399

coincidindo com o fechamento corporal, assim sendo constituído o âmnios, que terminará perdendo todo o contato com o córion. A cavidade amniótica que limita está cheia de um líquido seroso que garante que o embrião seja desenvolvido em um meio aquoso; este líquido é secretado pelo âmnios, mas também composto por substâncias formadas pelos rins, cavidade oral e aparelho respiratório.

Córion: após a formação do celoma e o estabelecimento e fusão das dobras amnióticas, a parte da somatopleura extraembrionária que fica mais periférica constitui o córion (também denominado serosa nas aves); permanece formada pela área opaca expandida e mesoderma somático. Progressivamente vai aderindo-se à membrana testácea interna deslocando o albúmen; sobre o dia 12 termina por cobrir toda a superfície interna da casca. Intervém na troca gasosa com o meio ambiente através dos poros da casca e na captação do cálcio desta.

Alantóides: o alantóide inicia a sua formação no dia 3 de incubação. Cresce rapidamente, ocupando o espaço exocelômico, terminando por cobrir o âmnios e saco vitelino. Progressivamente, entre os dias 4 a 10, sua parte mais externa se funde com o córion, formando-se o alantocórion, membrana trilaminar que cobrirá a superfície interna da casca, aderindo-se à membrana testácea interna, cujo mesoderma (esplâncnico) se vasculariza intensamente. A partir do dia 7 substitui completamente a área vasculosa como órgão respiratório, sendo garantido o aumento gradual das necessidades de troca gasosa na fase fetal do desenvolvimento (desde o dia 8), de rápido crescimento. A capacidade de capilarização desta membrana é muito maior do que a do saco vitelino. Na cavidade alantóica acumula-se a urina produzida pelos rins, afastando os produtos tóxicos do embrião; a membrana também age sobre este fluido intervindo na manutenção do equilíbrio hídrico e mineral do embrião.

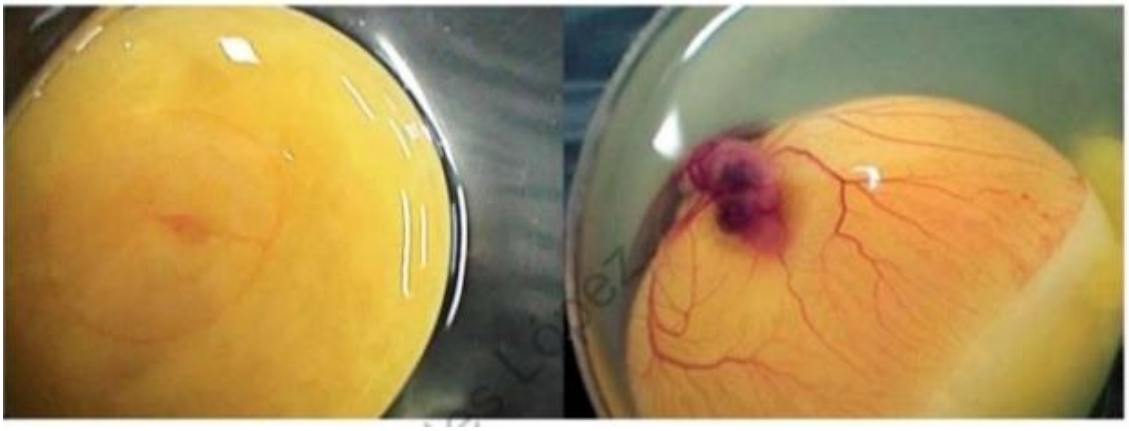

Figura 25: Formação do saco vitelino. Limite entre a área vascular e avascular. Seio terminal.

O albúmen perde água rapidamente e torna-se menos volumoso e mais viscoso, terminando por desaparecer progressivamente. A ligação do alantocórion à membrana testácea interna faz com que seja marginalizado para uma posição periférica, no polo agudo do ovo. Aqui, o alantocórion que o rodeia constitui o saco do albúmen. O albúmen é a principal fonte de água e proteínas. A água é incorporada ao vitelo, o que,

Emanuel Isaque Cordeiro da Silva
E-mail: eisaque335@gmail.com
Telefone: (82) 98143 – 8399

ao tornar-se mais volumoso, provoca que, entre os dias 3 e 4, se rompa a membrana vitelina; apenas restos mortais devem permanecer entre o saco vitelino e o albúmen. Dentro do saco vitelino, a água se acumula principalmente sob o embrião -fluido subembrionário-; este fluido atinge o seu volume máximo (15 ml) no dia 6. As proteínas serão incorporadas principalmente a partir de no dia 12, seja através do saco vitelino, do saco do albúmen ou por ingestão de líquido amniótico, dada a comunicação seroamniótica que se estabelece.

Na galinha, a eclosão ocorre aos 21 dias de incubação.

Emanuel Isaque Cordeiro da Silva
E-mail: eisaque335@gmail.com
Telefone: (82) 98143 – 8399

REFERÊNCIAS BIBLIOGRÁFICAS

Anotações de aulas de Embriologia Básica, Prof. Dr. Edson João da Silva, UFRPE, 2021.

BAZER, Fuller W. *et al*. Novel pathways for implantation and establishment and maintenance of pregnancy in mammals. **MHR: Basic science of reproductive medicine**, v. 16, n. 3, p. 135-152, 2009.

CARTER, Anthony M. Evolution of placental function in mammals: the molecular basis of gas and nutrient transfer, hormone secretion, and immune responses. **Physiological Reviews**, 2012.

CARTER, A. M.; ENDERS, A. C. Placentation in mammals: Definitive placenta, yolk sac, and paraplacenta. Theriogenology, v. 86, n. 1, p. 278-287, 2016.

CONSTANTINESCU, G.M.; SCHATTEN, H. **Comparative reproductive biology**. Carlton: Blackwell Publishing, 2007. 402p.

DA SILVA, Emanuel Isaque Cordeiro. **Avicultura: Formação do Ovo**.

DA SILVA, Emanuel Isaque Cordeiro. **Desenvolvimento Embrionário e Diferenciação Sexual nos Animais Domésticos**. Disponível em: researchgate.net/diferenciação_sexual. Acesso em: Dezembro de 2021.

DA SILVA, Emanuel Isaque Cordeiro. **Diferenciação e Determinação Sexual dos Animais**.

DA SILVA, Emanuel Isaque Cordeiro. **Fisiologia do Ciclo Estral dos Animais Domésticos**. Emanuel Isaque Cordeiro da Silva, 2021.

DA SILVA, Emanuel Isaque Cordeiro. **Manejo na Avicultura: Postura, Iluminação e Incubação dos Ovos**.

DA SILVA, Emanuel Isaque Cordeiro. **Transporte de Gametas, Fertilização e Segmentação**.

FERRER-VAQUER, Anna; HADJANTONAKIS, Anna-Katerina. Birth defects associated with perturbations in preimplantation, gastrulation, and axis extension: from conjoined twinning to caudal dysgenesis. **Wiley Interdisciplinary Reviews: Developmental Biology**, v. 2, n. 4, p. 427-442, 2013.

GALINA, Carlos; VALENCIA, Javier. **Reproducción de los animales domésticos**. 2006.

Emanuel Isaque Cordeiro da Silva
E-mail: eisaque335@gmail.com
Telefone: (82) 98143 – 8399

GEISERT, Rodney D.; SPENCER, Thomas E. **Placentation in Mammals**. Springer, 2021.

GINTHER, O. J. **Reproductive Biology of The mare: Basic and Applied Aspects**. 2. ed. Cross Plains, Wisconsin: Equiservices, 1992.

GUILLOMOT, Michel. Cellular interactions during implantation in domestic ruminants. **Journal of Reproduction and Fertility-Supplements only**, n. 49, p. 39-52, 1995.

KLEIN, C.; TROEDSSON, M. H. T. Maternal recognition of pregnancy in the horse: a mystery still to be solved. **Reproduction, Fertility and Development**, v. 23, n. 8, p. 952-963, 2011.

MIGLINO, Maria Angelica *et al*. The carnivore pregnancy: the development of the embryo and fetal membranes. **Theriogenology**, v. 66, n. 6-7, p. 1699-1702, 2006.

MOFFETT, Ashley; LOKE, Charlie. Immunology of placentation in eutherian mammals. **Nature Reviews Immunology**, v. 6, n. 8, p. 584-594, 2006.

PRETZER, S. D. Canine embryonic and fetal development: A review. **Theriogenology**, v. 70, n. 3, p. 300-303, 2008.

SENGER, Phillip L. *et al*. **Pathways to pregnancy and parturition**. Current Conceptions, Inc., 1615 NE Eastgate Blvd., 2012.

SOZEN, Berna; CAN, Alp; DEMIR, Necdet. Cell fate regulation during preimplantation development: a view of adhesion-linked molecular interactions. **Developmental biology**, v. 395, n. 1, p. 73-83, 2014.

SPENCER, Thomas E. *et al*. Pregnancy recognition and conceptus implantation in domestic ruminants: roles of progesterone, interferons and endogenous retroviruses. **Reproduction, fertility and development**, v. 19, n. 1, p. 65-78, 2006.

VERSTEGEN-ONCLIN, K.; VERSTEGEN, J. Endocrinology of pregnancy in the dog: a review. **Theriogenology**, v. 70, n. 3, p. 291-299, 2008.

WOODING, Peter; BURTON, Graham. **Comparative placentation: structures, functions and evolution**. Springer Science & Business Media, 2008.

Emanuel Isaque Cordeiro da Silva
E-mail: eisaque335@gmail.com
Telefone: (82) 98143 – 8399

ANOTAÇÕES

Emanuel Isaque Cordeiro da Silva
E-mail: eisaque335@gmail.com
Telefone: (82) 98143 – 8399

FIXAÇÃO DO ASSUNTO

1. Defina e diferencie os processos de desenvolvimento embrionário precoce, alongamento e gastrulação.

2. O que é implantação? Caracterize as fases do processo de implantação.

3. Qual a importância do acúmulo de líquido no interior do blastocele? Qual a importância da eclosão do blastocisto?

4. Caracterize os três tipos de implantação e, depois, explique e diferencie os meios de implantação nas fêmeas domésticas.

5. Defina e caracterize os meios de reconhecimento materno da gestação (RMG) nos animais domésticos.

6. O que diferencia o RMG em ruminantes e suínos?

7. Qual o papel do estradiol no RMG em porcas? O que ocorre quando a porca não fica gestante?

8. Explique o RMG em cães e gatos.

9. Defina placentação e sua importância para a reprodução dos animais domésticos.

10. Quais são as classificações da placentação? Classifique a placentação das fêmeas domésticas.

11. Caracterize e diferencie o processo de placentação em fêmeas domésticas.

Emanuel Isaque Cordeiro da Silva
E-mail: eisaque335@gmail.com
Telefone: (82) 98143 – 8399

12. Observe a figura e responda o que se pede:

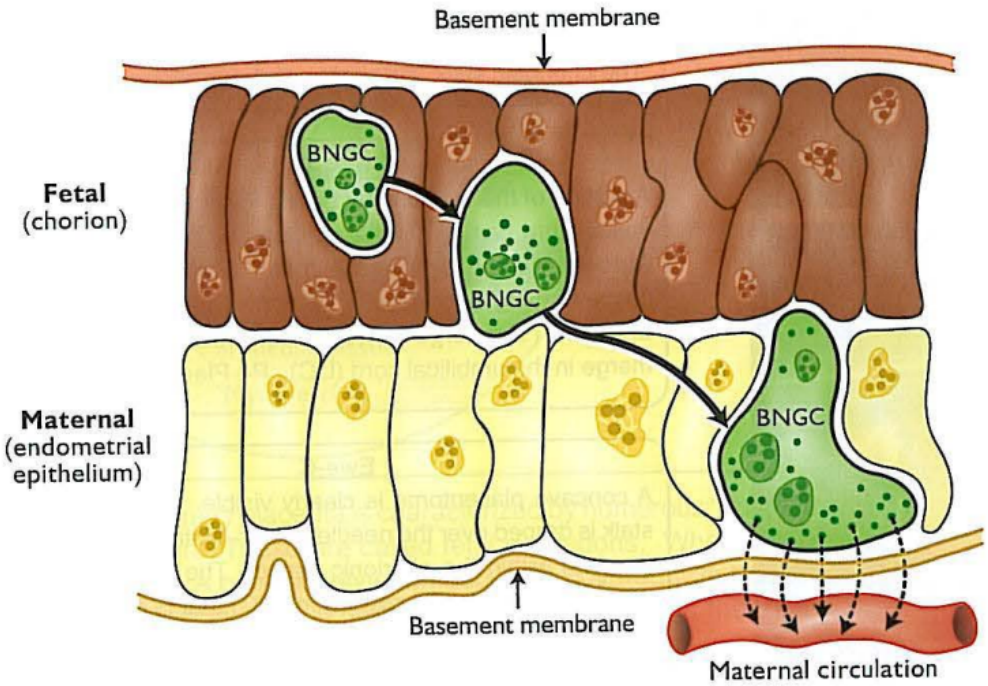

Fonte: SENGER, 2012. p. 300.

O que são células gigantes binucleadas? Como se originam e qual sua importância? Explique porque a placenta dos ruminantes possui uma subclassificação para a placentação epiteliocorial.

13. Defina a formação das membranas extraembrionárias das aves e diferencie o processo da dos mamíferos domésticos.

Emanuel Isaque Cordeiro da Silva
E-mail: eisaque335@gmail.com
Telefone: (82) 98143 – 8399

REALIZAÇÃO

Departamento de Reprodução Animal

INSTITUTO AGRONÔMICO DE PERNAMBUCO

EMANUEL ISAQUE CORDEIRO DA SILVA
Técnico em Agropecuária – IFPE
Bacharelando em Zootecnia – UFRPE

Todos os direitos reservados para Emanuel Isaque Cordeiro da Silva conforme Lei 9.610/98 e Art. 184 do Código Penal. Proibida a reprodução total ou parcial do texto.
Belo Jardim © 2021