

## ASPECTOS FISIOLÓGICOS E FATORES EXTRÍNSECOS / INTRÍNSECOS QUE INTERFEREM NA ESPERMATOGÊNESE

*(Physiological aspects and extrinsic and intrinsic factors that interfere with spermatogenesis)*

Bianca Braga de VASCONCELOS<sup>1\*</sup>; Helen Cristina da Costa RODRIGUES<sup>1</sup>; Ana Jéssika Albuquerque Arruda CARNEIRO<sup>1</sup>; Jorgeanny Barbosa LINHARES<sup>1</sup>; Katarine Sales BATISTA<sup>1</sup>; Ricardo TONIOLLI<sup>2</sup>

<sup>1</sup>Faculdade de Veterinária, Universidade Estadual do Ceará (UECE). Av. Doutor. Silas Munguba, 1700. Campus Itaperi, Fortaleza/CE, CEP: 60714-903; <sup>2</sup>Laboratório de Reprodução Suína e Tecnologia de Sêmen (FAVET/UECE). \*E-mail: [biancabraga96@hotmail.com](mailto:biancabraga96@hotmail.com)

### RESUMO

A espermatogênese é o processo de produção de espermatozoides nos testículos. Esse processo ocorre em várias etapas, começando com as células germinativas primordiais, que se diferenciam em espermatogônias. As espermatogônias passam por mitoses sucessivas para formar espermatócitos primários, que, por sua vez, passam por meiose, resultando em espermatócitos secundários. Os espermatócitos secundários posteriormente se transformam em espermátides, que são espermatozoides imaturos. As espermátides sofrem maturação e diferenciação para se tornarem espermatozoides maduros, prontos para a fertilização. Esse processo é altamente regulado por hormônios e é essencial para a fertilidade masculina e a reprodução. A espermatogênese é um processo complexo que se divide em três fases: fase espermatogonial ou proliferativa, fase meiótica e fase espermiogênica, as quais são estritamente relacionadas com a fisiologia do animal. Essas fases são influenciadas por diversos fatores, dentre eles temperatura, nutrição, doenças e estresse. Compreender esses fatores que influenciam a espermatogênese determina a produtividade dos animais, em casos de alterações pode-se suspeitar se são de origem genética ou causas ambientais.

**Palavras-chave:** Espermatozoide, produtividade, fertilidade masculina, fisiologia.

### ABSTRACT

Spermatogenesis is the process of producing sperm in the testicles. It occurs in several stages, starting with the primordial germ cells, which differentiate into spermatogonia. Spermatogonia undergo successive mitoses to form primary spermatocytes, which, in turn, undergo meiosis, resulting in secondary spermatocytes. Secondary spermatocytes later transform into spermatids, which are immature sperm. Spermatids undergo maturation and differentiation to become mature sperm, ready for fertilization. This process is highly regulated by hormones and is essential for male fertility and reproduction. Spermatogenesis is a complex process divided into three phases: spermatogonial or proliferative phase, meiotic phase, and spermiogenic phase, which are strictly related to animal physiology. These phases are influenced by several factors, including temperature, nutrition, diseases, and stress. Understanding these factors that influence spermatogenesis determines the animals' productivity, in cases of changes, it can be suspected whether they are of genetic origin or environmental causes.

**Keywords:** Sperm, productivity, male fertility, physiology.

### INTRODUÇÃO

A produtividade de um rebanho depende muito da sua eficiência reprodutiva, por isso, um macho apto a desempenhar o papel de reprodutor é essencial. O potencial de um reprodutor é determinado pelo exame andrológico, teste da libido, comportamento de monta, exame genitais internos e externos, medida do perímetro escrotal e avaliação do ejaculado, com o seu potencial podendo ser classificado em satisfatório, bom ou regular (SILVA et al., 1993). O processo de produção dos gametas masculinos é complexo e sensível, podendo ser prejudicado por condições nutricionais, ambientais, endócrinas e outras (FRANÇA e RUSSELL, 1998).

Uma boa nutrição contribui para a saúde do animal, influenciando no crescimento dos sistemas corporais, para que o macho possa expressar aptidão para a reprodução, apesar de não se ter um nutriente específico para a totalidade dos aspectos reprodutivos (MEYER, 1972). As necessidades nutricionais para uma boa produção espermática são superiores as da manutenção, entretanto, menores do que as necessidades do animal em crescimento (JARRIGE et al., 1981).

A testosterona desempenha papel fundamental, pois tem uma ação ativa sobre o hipotálamo, particularmente sobre a síntese do GnRH. Ela atua também sobre a hipófise anterior, na síntese dos hormônios folículo estimulante (FSH), estimula as células intersticiais (ICSH ou LH) e modula funções das células germinativas e de Sertoli. Qualquer alteração que tenha ação sobre essa cascata de reações, citadas anteriormente, vai interferir na qualidade da produção espermática (GONZÁLEZ, 2002).

As patologias testiculares que afetam a fertilidade podem ser de origem genética, como o monorquidismo, anorquidismo, criptorquidismo e a hipoplasia testicular; ou adquiridas, como alterações inflamatórias, neoplasias e processos degenerativos, normalmente secundários ao aumento de temperatura testicular e a problemas autoimunes (BICUDO et al., 2007), estando entre as maiores causas de infertilidade em machos (NASCIMENTO e SANTOS, 2003).

Temperaturas ambientais altas, resultam na redução do consumo de alimento, que afeta a espermatogênese e a qualidade do ejaculado. Apesar dos mecanismos de termorregulação testicular, ela é prejudicial nas fases de formação bem como nos espermatozoides já formados e em trânsito pelo sistema reprodutor (KUNAVONGKRIT et al., 2005).

Pelo conhecimento da fisiologia espermática e dos fatores que a influenciam, é possível evitar e tratar problemas que levam a uma baixa da qualidade do sêmen, evitando prejuízos na comercialização e um número reduzido de filhotes (AGUIAR et al., 2006). O presente trabalho de revisão teve como objetivo apontar alguns fatores que podem provocar alterações na espermatogênese nas diversas espécies de animais domésticos.

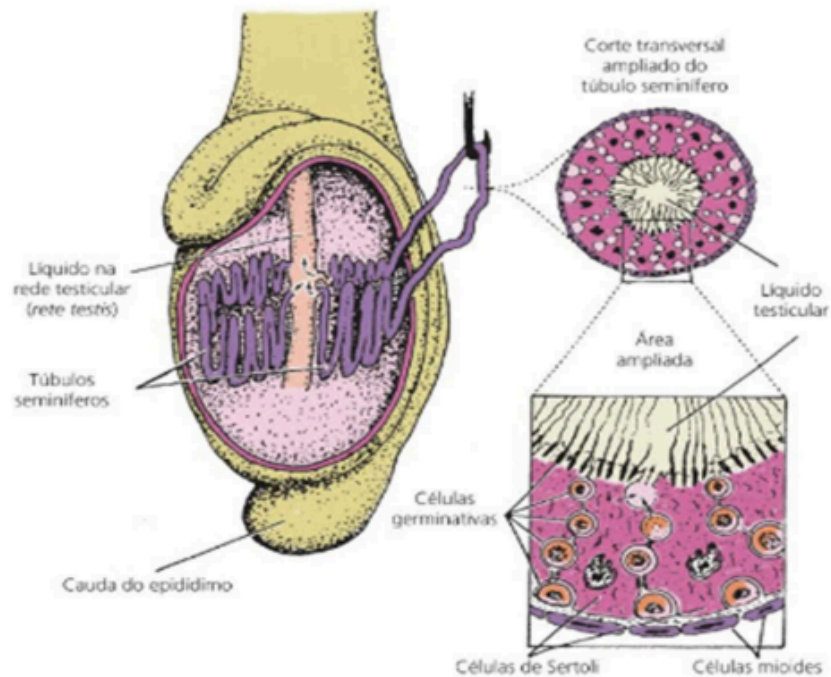
## DESENVOLVIMENTO

### Morfologia testicular e espermatogênese

Sob o ponto de vista morfofuncional, o testículo é constituído por dois compartimentos, o tubular e o intertubular ou intersticial (RUSSELL et al., 1996; FRANÇA e RUSSEL, 1998) (Fig. 01). No compartimento responsável pela espermatogênese (tubular), encontram-se os túbulos seminíferos, que se conectam à rede testicular ou rete testis, localizada na região do mediastino testicular. Os túbulos seminíferos são constituídos pela túnica própria, epitélio seminífero e lúmen. Os tipos celulares de origem embriologicamente distintas, no epitélio seminífero, são: as células de Sertoli (origem somática) e as células germinativas (espermatogênica) (WROBEL et al., 1995; EVANS et al., 1996).

O crescimento testicular apresenta duas fases: a primeira vai do nascimento até o início da espermatogênese na puberdade, de forma lenta; a segunda fase é de crescimento rápido, começa no início puberdade até a maturidade sexual plena, quando se observa o crescimento testicular máximo em mamíferos: bovinos no nono mês, ovinos e caprinos no

quinto mês (ORTAVANT et al., 1977) e suínos no quarto mês de idade (FRANÇA e RUSSEL, 1998).



(Fonte: DUKES e REECE, 2017)

**Figura 01:** Detalhes da estrutura do testículo.

Os túbulos seminíferos são constituídos por dois compartimentos: adluminal e basal. No adluminal se encontram as células de Sertoli e junto a elas, as células germinativas em diferentes estágios de desenvolvimento (espermatogônias, espermatócitos 1<sup>ário</sup> e 2<sup>ário</sup>, espermátides 1<sup>árias</sup> e 2<sup>ária</sup> e os espermatozoides). O compartimento basal separa o adluminal de qualquer contato com o sangue (barreira hemato-testicular), formado por uma membrana basal de características conjuntivo-fibrosas onde ficam as espermatogônias (GONZÁLEZ, 2002).

Existe entre os túbulos seminíferos o compartimento intersticial, com tecido conjuntivo frouxo, células de Leydig, células livres (fibroblastos, macrófagos, linfócitos e mastócitos), nervos e os vasos sanguíneos e linfáticos, importantes para o transporte de hormônios e nutrientes para dentro e para fora dos testículos (GONZÁLEZ, 2002).

Os testículos produzem os espermatozoides e sintetizam andrógenos (STABENFELD e EDQVIST, 1996), como a testosterona e a diidrotestosterona (DHT), responsáveis pela diferenciação do aparelho genital masculino e da genitália externa (PELLINIEMI et al., 1996). Esses hormônios são responsáveis pelo desenvolvimento e manutenção dos caracteres sexuais secundários, pela produção quanti-qualitativa da espermatogênese a partir da puberdade e pelo comportamento sexual (ZIRKIN et al., 1994). A DHT é responsável pela funcionalidade das glândulas sexuais acessórias e do epidídimo (FAN e ROBAIRE, 1998; GOYAL et al., 1999).

A espermatogênese ocorre nos túbulos seminíferos que convergem para ductos comuns e conduzem os espermatozoides (NETO et al., 2005). Além dos espermatozoides,

outros dois elementos celulares, podem ser encontrados nos testículos: a célula de Sertoli (célula sustentacular), que cuida dos espermatozoides em formação e a célula de Leydig (célula intersticial), que são responsáveis pela síntese da testosterona (DUKES e REECE, 2017).

A célula de Sertoli, desempenha importante papel na regulação da espermatogênese e dentre suas funções, estão: suporte estrutural dos túbulos seminíferos, nutrição e controle da maturação e migração das células germinativas, forma a barreira hemato-testicular, sintetiza fatores de crescimento e proteínas, como a inibina, que regula a produção de hormônios gonadotróficos e a Androgen binding protein (ABP), que na corrente sanguínea se acopla ao andrógeno (pool de reserva), e permite a entrada da testosterona nos túbulos seminíferos. A barreira hemato-testicular, está envolvida no controle da passagem de secreções entre compartimentos tubulares e intersticiais e qualquer disfunção, pode ocasionar alterações e ou degenerações das células germinativas e infertilidade (MONTEIRO et al., 2010).

Durante o desenvolvimento testicular, as células de Sertoli apresentam duas fases distintas: de proliferação e de maturação. Durante essas duas fases, os níveis plasmáticos de FSH se apresentam mais elevados (FRANÇA e GARCIA, 2005). A de proliferação é controlada por hormônios hipofisários (FSH principalmente) e fatores intra-testiculares, onde os túbulos seminíferos com suas células germinativas em desenvolvimento, em contato direto com as de Sertoli, fornece uma célula de reposição, que precisa passar pela junção da célula de Sertoli para entrar no compartimento adluminal, onde ocorrem divisões adicionais e os espermatozoides são formados (RUSSEL e GRISWOLD, 1993).

O número de células germinativas está diretamente ligado ao número de células de Sertoli funcionais. Devido à essa característica, o tamanho máximo dos testículos e a capacidade de produção espermática são estabelecidos durante o período de proliferação das células de Sertoli (RUSSEL e GRISWOLD, 1993).

Fatores endócrinos são os principais reguladores da divisão e diferenciação destas células, dentre eles o hormônio tireoideano, que inibe a divisão e promove a maturação de células de Sertoli pré-púbere. A partir da puberdade elas tornam-se maduras e não se dividem mais, constituindo assim uma população estável no túbulo seminífero. Este período coincide com a especialização das funções dessas células (FRANÇA e GARCIA, 2005).

A síntese de testosterona pelas células de Leydig é controlada pelo LH (antes ICSH). Níveis baixos de testosterona, aumentam a síntese de LH pela hipófise anterior, e estimula a produção da testosterona e quando alcança níveis altos, inibe a secreção de LH e os níveis de testosterona se estabilizam. O declínio subsequente da testosterona estimula nova secreção de LH e o ciclo se repete, sendo conhecido como feedback negativo (DUKES e REECE, 2017).

### **Fases da espermatogênese**

Com relação às modificações celulares durante todo o processo, a espermatogênese compreende quatro fases (Fig. 02) sucessivas (MAGALHÃES, 2024):

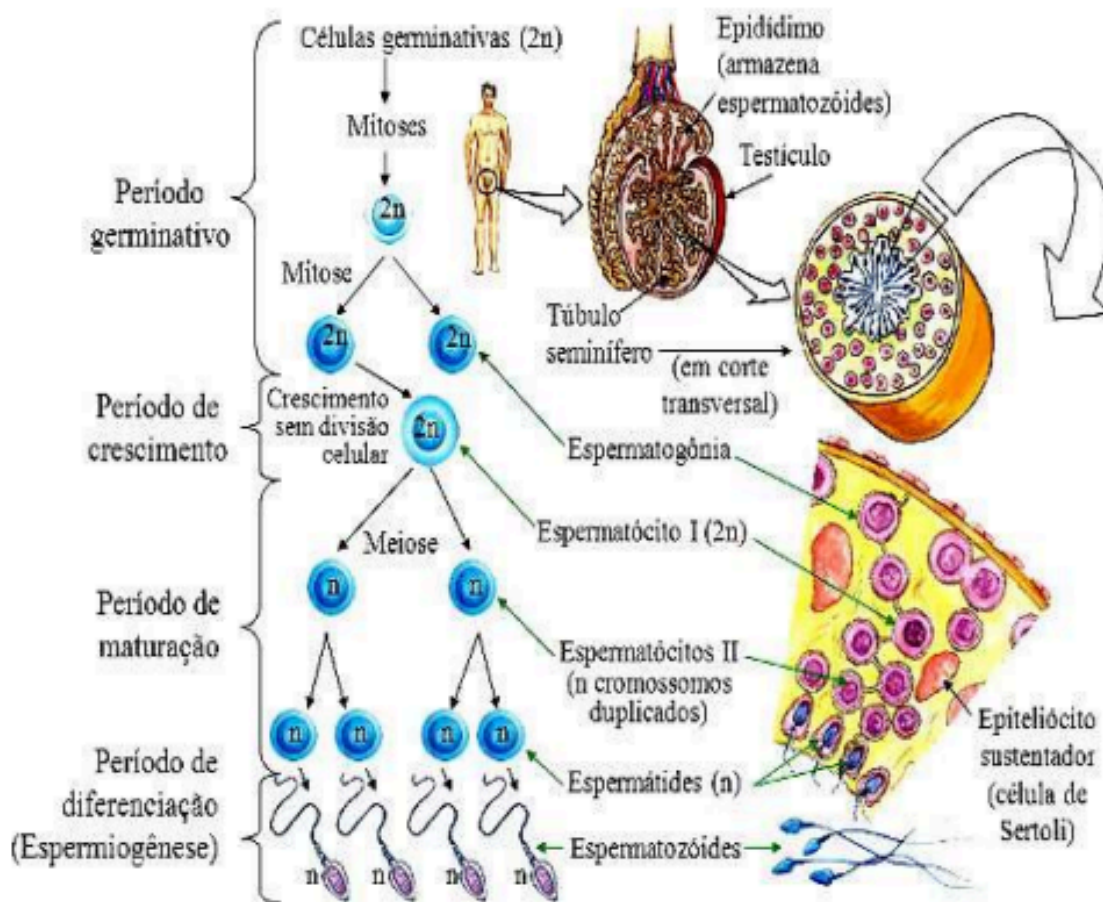
**Fase Proliferativa ou de Multiplicação:** O início do processo acontece, a partir de células tronco, que se diferenciam em espermatogônias, que são células diploides (2n) e se multiplicam abundantemente por mitose na parede dos túbulos seminíferos. A fase de multiplicação tornase mais intensa a partir da puberdade e dura toda a vida do indivíduo.

**Fase de Crescimento:** Nessa fase, as espermatogônias crescem e aumentam o volume do seu citoplasma, para depois se dividirem através de mitoses e dão origem aos espermatócitos primários (espermatócitos I), que também são células diploides (2n).

**Fase de Maturação:** Durante essa fase, o espermatócito primário (espermatócito I) passa pela primeira divisão meiótica, dando origem a duas células-filhas haploides (n). Essas novas células, são denominadas de espermatócitos secundários (espermatócito II). Após a segunda divisão meiótica, cada espermatócito II origina, por sua vez, duas espermátides haploides (n).

**Fase de Diferenciação ou Espermiogênese:** É a fase final, na qual as espermátides sofrem várias transformações dando origem aos espermatozoides e se divide em quatro partes:

- **Fase Golgi:** início da formação do acrossoma (a partir do complexo de Golgi) e da cauda do espermatozoide.
- **Fase do Capuz:** o acrossoma forma uma capa sobre a porção anterior do núcleo.
- **Fase do Acrossoma:** o acrossoma se redireciona e cobre cerca de 2/3 do núcleo.
- **Fase de Maturação:** condensação do núcleo e descarte de partes do citoplasma não necessárias. Organização das mitocôndrias na base da cauda (peça intermediária).



(Fonte: MAGALHÃES, 2024)

**Figura 02:** Diferentes fases sucessivas da espermatogênese até a formação do espermatozoide.

O termo espermatogênese refere-se a todo um processo contínuo envolvendo a transformação das células epiteliais germinativas (células-tronco) em espermatozoides em duas etapas distintas: a espermatocitogênese ou proliferativa, na qual as espermatogônias se multiplicam por várias divisões mitóticas seguidas de divisões meióticas formando uma célula haploide (n); a espermiogênese ou de diferenciação. Cada uma caracterizada por mudanças morfológicas e bioquímicas dos componentes do citoplasma e núcleo (DUKES e REECE, 2017).

Na segunda fase, a espermiogênese, acontece a maturação das espermátides, ainda no compartimento adluminal, havendo modificações nucleares e citoplasmáticas e a transformação de uma célula imóvel em uma potencialmente móvel, apresentando um flagelo. Ela sofre interferência de inúmeros fatores, e por ser um processo complexo e muito sensível, pode ser prejudicado por condições patológicas, nutricionais, ambientais, entre outros fatores (ARAÚJO et al., 2017). As espermátides maduras são liberadas no lúmen dos túbulos seminíferos na forma de espermatozoides (espermição) (DUKES e REECE, 2017). Apesar de se mostrar constante em animais sexualmente maduros, a espermatogênese também pode variar conforme a espécie ou a raça (ARAÚJO et al., 2017).

A espermatogênese ocorre no túbulo seminífero, que é o principal componente do parênquima testicular. Considerando-se que a massa testicular reflete diretamente a produção espermática, a variação na proporção de túbulos seminíferos entre as diversas espécies pode ser considerada como um dos principais fatores responsáveis pela diferença observada na eficiência dessa produção (NUNES et al., 2013). Ela é um processo de diferenciação celular, sincrônico e regular, no qual uma espermatogônia é multiplicada e diferenciada em células haplóides altamente especializadas, os espermatozoides. O processo dura em torno de 40 a 60 dias, nos mamíferos (FRANÇA e RUSSEL, 1998). As espermatogônias são imaturas e ficam nos túbulos seminíferos, perto da lâmina basal, onde proliferam continuamente (NETO et al., 2005).

O conhecimento da espermatogênese e da fisiologia testicular é fundamental para a identificação de causas potenciais de infertilidade e subfertilidade e a compreensão dos processos que definem a capacidade de produção espermática (AGUIAR et al., 2006).

## CAUSAS QUE AFETAM A ESPERMATOGÊNESE

Fatores como: infecções, nutrição, genéticos, hormonais e a senilidade, interferem na espermatogênese, levando a uma atrofia do epitélio seminífero e redução do volume testicular, com queda da sua atividade e predispondo os testículos à degeneração, causa comum de infertilidade nos machos (CHACUR et al., 2010; ALMEIDA, 2001; BATISTA et al., 2015).

### Condições nutricionais

O desenvolvimento reprodutivo dos machos está diretamente associado a um bom estado nutricional, estando a qualidade do sêmen intimamente ligada ao estado nutricional do animal (ARAÚJO et al., 2017). O bom funcionamento da função reprodutora masculina depende da homeostasia energética do organismo. A queda da qualidade da dieta é responsável pelo aumento da incidência da obesidade e de doenças metabólicas, podendo

levar o animal a condições de subfertilidade e à degradação da saúde reprodutiva (ALVES et al., 2016).

O tamanho testicular é limitado geneticamente, mas a nutrição desempenha um papel crucial no bom desenvolvimento do órgão no período pré-puberal. Uma má condição nutricional, prejudica o crescimento testicular e o desenvolvimento do sistema endócrino. A desnutrição materna ou falha na amamentação do filhote, resulta na redução da secreção dos hormônios reprodutivos e no atraso da puberdade. Uma alimentação pobre em energia reduz o ganho de peso, enquanto elevados níveis energéticos provocam o acúmulo de gordura; ambos os casos afetam os resultados de fertilidade. É necessário um planejamento alimentar adequado de acordo com a espécie, raça, porte do animal e idade (ARAÚJO et al., 2017).

No reprodutor suíno, a subnutrição na fase pré-puberal leva a retardo na idade a puberdade, no desenvolvimento sexual, demora no desenvolvimento da genitália externa e supressão da espermatogênese. A relação entre níveis nutricionais e eficiência reprodutiva tem sido avaliada pelos parâmetros de biometria testicular, comportamento sexual e a qualidade do sêmen (GOLDONI et al., 2014). Sabe-se que a dieta interfere diretamente na espermatogênese com consequências negativas para a reprodução. Altos níveis de uréia no sangue tem efeito tóxico sobre os espermatozoides, da mesma forma que um desequilíbrio energético bloqueia a liberação de LH, produzindo alterações na maturação das células de Leydig (SILVA, 2020).

Outro componente que deve ser levado em consideração na dieta dos reprodutores são os minerais, pois são vitais e necessários nas dietas, em concentrações adequadas. Em touros, a deficiência de selênio (Se) e zinco (Zn), causa atraso no desenvolvimento testicular e afeta diretamente a fertilidade, tornando o sêmen de má qualidade. Particularmente uma baixa concentração de Selênio, pode causar alterações na morfologia espermática e diminuição da libido (SILVA et al., 2019).

Uma falha no manejo nutricional de reprodutores bovinos, pode causar uma azoospermia, que acontece pelo aumento das concentrações de nitrato e nitrito, devido ao consumo exagerado de forrageira (rica em nitrato). Parte dos nitratos não são convertidos em nitrito, nem em aminoácidos, por isso se acumulam no rúmen excedendo a capacidade da microbiota de convertê-los em aminoácidos. São absorvidos pela parede do rúmen, entram na corrente sanguínea e causam intoxicação, provocando um desequilíbrio que afeta os mecanismos endócrinos, metabólicos e reprodutivos do animal (SILVA, 2020).

### **Fatores hormonais**

A ação dos andrógenos na espermatogênese acontece via células de Sertoli, visto que as células germinativas não têm receptores (LYU et al., 2003). Fatores endócrinos são os principais reguladores da divisão e diferenciação das células germinativas, entre eles o hormônio tireoideo, que promove a maturação de células de Sertoli pré-púberes; a produção de FSH e LH, que é regulada pelo GnRH hipotalâmico, com controle dos feedbacks; a espermatogênese completa requer testosterona, que tem um efeito inibidor sobre o hipotálamo e, assim, indiretamente sobre a liberação de FSH e LH; e a inibina, produzida pelas células de Sertoli, que regula a liberação do FSH pela adenohipófise (SCHNEIDER et al., 2012). A partir da puberdade as células de Sertoli maduras não se dividem mais, se especializam e formam uma população estável no testículo (FRANÇA e CHIARINI-GARCIA, 2005).

A célula de Leydig é o tipo celular mais comum encontrado no interstício testicular, entre os túbulos seminíferos. Ela tem como função a síntese dos andrógenos, em particular a testosterona, que é fundamental para o desenvolvimento e manutenção das células da linhagem espermatogênica, sendo responsável pela síntese de 95% da produção desse hormônio da corrente sanguínea em um animal adulto (DUKES e REECE, 2017). A ação da testosterona na espermatogênese depende da sua difusão do interstício para os túbulos seminíferos, onde mantém a espermatogênese (DUKES e REECE, 2017).

Inúmeros fatores podem influenciar na quantidade de células de Leydig presentes em um animal, dentre os quais podem ser destacados: a quantidade disponível do LH (ICSH); a quantidade de receptores de ICSH por célula; a quantidade de testosterona que a célula é capaz de secretar em um período de tempo; a velocidade de saída da testosterona via vasos linfáticos, sanguíneos e fluido seminal; o volume sanguíneo do animal e a taxa de metabolismo da testosterona (RUSSELL, 1996).

A produção da testosterona, pelas células de Leydig, é controlada pelo LH. Aumentos da sua secreção são seguidos, a cada 30 a 60 minutos, pelo aumento dos níveis sanguíneos de testosterona, que dura de uma a várias horas. O LH tem efeito tóxico sobre as células de Leydig, estimulando-as a se hipertrofiar e na sua ausência, a produção de testosterona cessa, havendo uma grande redução no tamanho destas células. Parte da produção da testosterona, pelas células de Leydig, se desloca para dentro do túbulo seminífero por difusão simples ou facilitada, onde altas concentrações são necessárias para a espermatogênese (STABENFELDT e EDQVIST, 1996).

Qualquer alteração nos níveis de testosterona, FSH e LH, afeta diretamente as células de Leydig, com modificações significativas na espermatogênese e na quantidade e qualidade da produção de espermatozoides (DUKES e REECE, 2017; SCHNEIDER et al., 2012).

### **Mecanismo de termorregulação**

As variações de temperatura interferem diretamente na espermatogênese. O estresse térmico provocado pela insolação escrotal leva a queda da motilidade espermática além de aumentar as alterações morfológicas (QUEIROZ et al., 2015).

Os testículos apresentam mecanismos de adaptação para assegurar mais baixa a temperatura intra-testicular e, garantindo um ambiente ideal para a espermatogênese (BRAZ et al., 2019). Sua posição no escroto e a orientação de seu eixo longitudinal em relação ao corpo variam entre as espécies. Nos ruminantes, eles são pendulares, com o eixo em posição vertical; nos equinos e caninos, o eixo se aproxima mais da horizontalidade; enquanto nos suínos, o eixo se encontra diagonal. Além de proteger os testículos, o escroto tem papel importante na termorregulação, com uma ação combinada da túnica dartos, do músculo cremaster e da disposição da veia espermática no plexo pampiniforme (DA SILVA, 2020).

O músculo cremaster ajusta a proximidade dos testículos em relação ao corpo, contraindo-se no frio, para aproximá-los e relaxando, no calor, para afastá-los do corpo do animal. A túnica dartos possibilita alterações na espessura e área de superfície do escroto, enrugando e engrossando em situações de frio e tornando-se mais fina em climas quentes para preservar a termorregulação (QUEIROZ et al., 2015). Os receptores de temperatura da pele escrotal provocam respostas que diminuem a temperatura corporal, aumentando a frequência respiratória e a transpiração. A pele do escroto é dotada de glândulas sudoríparas



adrenérgicas, o que também auxiliam na regulação da temperatura do órgão (MARTINS et al., 2017).

Um outro mecanismo local relevante é a troca de calor pela contracorrente no funículo espermático (plexo pampiniforme), composto pela veia testicular com sangue venoso mais frio, envolvida em torno de uma artéria testicular com sangue arterial à temperatura corporal. A troca de calor ocorre devido às extensas circunvoluções desses vasos, permitindo o resfriamento do sangue arterial antes de entrar nos testículos e o sangue venoso aquecido retorna à cavidade abdominal. Este processo, influenciado pela extensão dos vasos, fluxo entre os condutos, tempo de contato e distância, é eficiente na regulação térmica (QUEIROZ et al., 2015).

Para obter sucesso na reprodução é necessário que haja disponibilidade de recursos alimentares e condições climáticas favoráveis. O calor e a umidade, quando elevados, provocam um quadro de estresse crônico, com diminuição da ingestão de alimentos, e consequente influência sobre a espermatogênese. Para funcionar adequadamente, os testículos dos mamíferos devem ser mantidos em torno de 2 a 6 °C abaixo da temperatura corporal, já que uma elevação moderada da temperatura testicular, afeta de forma drástica a produção espermática, reduz a motilidade e a quantidade de células vivas, e aumenta a porcentagem de espermatozoides morfológicamente anormais (MARTINS et al., 2017).

### **Sazonalidade**

A maioria das espécies animais mostram uma tendência à sazonalidade, uma vez que diversas delas só se reproduzem durante um período restrito do ano. Várias interferências do fotoperíodo na regulação sazonal da reprodução têm sido documentadas em espécies mamíferas. Na região equatorial, o fotoperíodo e a temperatura influenciam no ciclo reprodutivo de diversas espécies. O efeito do fotoperíodo inclui pelo menos dois mecanismos distintos: inicialmente, ocorre uma ação direta sobre o eixo hipotalâmico-hipofisário e após há uma modificação simultânea na sensibilidade do sistema nervoso central em relação ao feedback negativo dos esteróides, ou seja, as variações diárias de luminosidade desencadeiam variações nos níveis plasmáticos de gonadotrofinas. O fotoperíodo exerce uma modificação na sensibilidade do sistema nervoso central desencadeado pela ação direta sobre o eixo Hipotalâmico-hipofisário (MARTINS, 2005).

### **Senescência**

A senescência, nos machos e nas fêmeas, é um processo progressivo e irreversível de envelhecimento, que inclui todos os aspectos do declínio reprodutivo, com variações entre indivíduos (CIOSAK et al., 2011). O envelhecimento reprodutivo nos machos, se caracteriza por perda gradual das funções testiculares, sem exaustão completa das células germinativas ou diminuição abrupta dos esteróides gonadais circulantes (ODELL, 1995), enquanto nas fêmeas, é um processo contínuo que vai do nascimento até a menopausa (HANSEN et al., 2008).

Os túbulos seminíferos apresentam degeneração, principalmente das células germinativas após os espermatócitos secundários (KIMURA et al., 2003), com redução da produção espermática, perda de células de Sertoli (JOHNSON, 1986) e descamação de células germinativas imaturas e degeneradas (RUSSELL et al., 2002). A degeneração vascular leva a diminuição do suprimento sanguíneo, seguida de degeneração dos túbulos seminíferos e das

células de Leydig (REGADERA et al., 1985). Há um comprometimento da barreira hemato testicular, com liberação de antígenos seminiais e degeneração tubular por fatores autoimunes (JOHNSON, 1986).

O declínio androgênico do envelhecimento é caracterizado por progressiva desregulação do eixo hipotálamo-hipófise-testículo (HERMANN e BERGER, 1999). Os níveis séricos da Androgen Binding Protein (ABP) aumentam, diminuindo os níveis circulantes de testosterona livre (KAUFMAN e VERMEULEN, 2005; SAMPSON et al., 2007) e diminuindo a população de células de Leydig (NEAVES et al., 1985).

Na senescência, ocorre um efeito deletério na qualidade seminal, que pode estar relacionado com a diminuição das concentrações de testosterona, afetando de forma negativa a espermatogênese. Com isso, é identificado nos ejaculados um aumento do número de espermatozoides com defeitos morfológicos primários e lesão de membrana plasmática. Esses defeitos prejudicam diretamente a motilidade e o vigor espermático. Animais senis apresentam ejaculados de qualidade inferior, o que aumenta as restrições ao uso desse sêmen em atividades de reprodução (BRITO et al., 2016).

Nos animais domésticos, a perda da função hipotalâmica-hipofisária-gonadal é determinante na senescência reprodutiva. A busca por animais de elevada fertilidade, mostra que o declínio reprodutivo é desfavorável e acarreta perdas econômicas. O conhecimento fisiológico é a base para se entender as alterações reprodutivas que acompanham essa fase da vida do animal (NEVES e MARQUES JR, 2008).

## **AFECÇÕES DO SISTEMA REPRODUTOR MASCULINO**

Existem várias condições patológicas e em graus variados, que podem afetar a fertilidade, podendo ser de diferentes origens: genética, congênita ou adquirida. Entre as alterações genéticas/congênicas, incluem-se a agenesia e a hipoplasia testicular, o anorquidismo, o monorquidismo e o criptorquidismo. Já entre as alterações adquiridas, destacam-se as alterações inflamatórias/infecciosas, seguidas de um processo degenerativo testicular e as neoplasias (BICUDO et al., 2007).

O conhecimento seminal associado ao exame do genital interno e externo pode estabelecer bases apropriadas visando a seleção de animais em termos de fertilidade e estabelecer tratamentos em rebanhos comerciais (OLIVEIRA et al., 2020).

## **ALTERAÇÕES GENÉTICAS / CONGÊNITAS**

### **Agenesia e Hipoplasia testicular**

A agenesia testicular é a falta de formação e desenvolvimento testicular durante o período embrionário. É a ausência congênita de um ou ambos os testículos com impacto sobre o processo da espermatogênese (LEE e HOUK, 2013). Se a agenesia afetar apenas um testículo, o outro ainda pode ser capaz de produzir células, embora a quantidade e a qualidade possam estar afetadas. No entanto, se a agenesia for bilateral, leva à ausência total de produção de espermatozoides (azoospermia) (NASCIMENTO e SANTOS, 2003). Ela é consequência de falhas na formação e desenvolvimento dos testículos, durante o desenvolvimento embrionário. Alterações genéticas e hormonais ou causas ambientais,

durante este período, podem afetar os passos “chave” dessas etapas dando lugar a esta patologia (LEE e HOUK, 2013).

O monorquidismo e o anorquidismo, podem ser definidos como a ausência de um ou dos dois testículos, respectivamente, devido a uma agenesia testicular, sendo afecções muito raras. O diagnóstico definitivo só é possível por meio de ultrassom ou exploração cirúrgica abdominal, juntamente com a dosagem hormonal (MAGALHÃES et al., 2015).

A hipoplasia testicular é uma alteração hereditária causada pela expressão de um gene recessivo autossômico de penetrância incompleta e interfere na espermatogênese, podendo aparecer nos animais na forma uni ou bilateral, parcial ou total (STEFFEN, 1997; NASCIMENTO e SANTOS, 2003). Essa condição é definida pela presença do desenvolvimento incompleto das camadas germinativas nos túbulos seminíferos, resultando na redução da concentração espermática e no aumento de anormalidades morfológicas, podendo chegar, em casos graves, na ausência de espermatozoides no ejaculado (SALVADOR e SALVADOR, 2021; NASCIMENTO e SANTOS, 2003).

Ela se caracteriza pela redução do desenvolvimento do epitélio germinativo, com uma diminuição do volume testicular, e um bloqueio parcial ou total da espermatogênese. Os problemas associados a essa condição podem variar desde infertilidade até de esterilidade, muitas vezes de difícil detecção por meio de exames clínico-andrológicos (SALVADOR e SALVADOR, 2021). A forma mais branda, pode ser confundida com uma degeneração testicular, com difícil diagnóstico pelo exame clínico. Nessa situação, a realização de espermogramas regulares e a criação de uma curva de produção são recomendadas como uma alternativa para se fazer o diagnóstico diferencial (STEFFEN, 1997).

### **Criptorquidismo**

A anormalidade mais frequente, em mamíferos, é o criptorquidismo, podendo se apresentar nas formas unilateral ou bilateral. É uma patologia hereditária, devido à falha na migração do(s) testículo(s) para a bolsa escrotal (temperatura de 32 °C), como resultado de um desenvolvimento anormal do gubernáculo (NASCIMENTO e SANTOS, 2003).

Devido à temperatura mais alta na cavidade abdominal, acontecem distúrbios na espermatogênese do testículo criptorquídico e os animais podem apresentar libido, sendo nos casos unilaterais sub-férteis e nos bilaterais estéreis (MANSFIELD e LAND, 2002). Quando o testículo se encontra no abdômen ou no canal inguinal, com uma temperatura corporal entre 37,5 e 38,5 °C, também está sujeito a torções (STAEMPFLI et al., 2006).

Essa condição impede a produção de espermatozoides, embora as células de Leydig continuem a sintetizar testosterona. Animais criptorquídicos bilaterais são inférteis / estéreis, embora ainda apresentem a libido (TICIANELLI et al., 2011). Devido à tendência de crescimento de tumores nos testículos retidos e à natureza hereditária da condição, os animais devem ser retirados da reprodução (LIMA et al., 2016). O tratamento recomendado é a remoção cirúrgica dos testículos, com os animais ainda aptos para atividades de trabalho (LU, 2005).

Alguns estudos indicaram que equinos criptorquídicos têm tendência a serem mais agressivos, porém sem explicação para esse fenômeno, sendo considerada uma observação recorrente. Nesses animais, é possível o desenvolvimento de caracteres sexuais secundários, no entanto, é comum uma diminuição da concentração espermática (THOMASSIAN, 2005).

## ALTERAÇÕES ADQUIRIDAS

### Orquite

O processo inflamatório testicular (orquite), pode ocorrer na forma aguda ou na crônica, sendo a via de acesso mais comum para a ocorrência e disseminação, a via hematogênica, entretanto, também pode ocorrer por extensão a partir dos ductos deferentes devido a uretrite, prostatite ou vesiculite seminal. Na orquite aguda, observa-se um aumento no tamanho testicular, dor, calor e comprometimento do estado geral do animal, que pode apresentar febre, respiração rápida e falta de apetite, com o testículo firme ao toque e com sua mobilidade afetada devido às aderências causadas pela inflamação. Na orquite crônica, o testículo diminui de tamanho, torna-se firme e insensível à palpação, com depósito de tecido conjuntivo fibroso e possibilidade de formação de abscessos (NASCIMENTO e SANTOS, 2003).

A brucelose é a causa mais comum desse quadro, embora também possa ser desencadeada por outras condições como tuberculose, *Corynebacterium pyogenes*, estreptococoses e piroplasmoses. Estas infecções podem ser adquiridas durante a época de monta, principalmente através de fêmeas infectadas (BICUDO et al., 2007).

Quando em conjunto, a orquite e a epididimite podem ser causadas por processos imunomediados ou infecciosos (CARVALHO JR et al., 2010). Geralmente, decorre da invasão de agentes bacterianos ou virais, por via ascendente ou descendente. Ambas as condições levam a uma degeneração dos tecidos testiculares, afetando a espermatogênese e promovendo uma redução na fertilidade (VIEIRA et al., 2018), que em alguns casos pode evoluir para esterilidade (DURAIRAJANAYAGAM et al., 2015).

O calor produzido durante o processo inflamatório afeta os mecanismos de regulação térmica do escroto, causando degeneração dos tecidos testiculares, com danos à espermatogênese e podendo levar à infertilidade. Por outro lado, é preciso considerar que, mesmo em estado de higidez orgânica, os testículos podem apresentar variações na consistência e no volume (NELSON e COUTO, 2015). Inicialmente, a consistência pode ser flácida e se a causa de distúrbios de saúde (infecções, traumas, lesões vasculares, varicocele, dermatite, excesso de gordura escrotal e hidrocele) não forem tratadas, a degeneração pode tornar-se crônica, resultando em uma redução no tamanho dos testículos que pode progredir para atrofia. Nesse estágio atrófico, os testículos tornam-se mais fibrosos e firmes ao toque, com um comprometimento irreversível da produção espermática (VAN CAMP, 1997).

### Degeneração Testicular

Essa alteração, constitui a principal causa de redução da fertilidade nos machos (NASCIMENTO e SANTOS, 2003), sendo uma alteração adquirida, uni ou bilateral, temporária ou permanente (SETCHELL, 1998). Essa condição pode ser secundária de alterações que aumentam a temperatura dos testículos, como infecções, traumas, lesões vasculares, varicocele, dermatite, excesso de gordura escrotal e hidrocele. Além disso, obstrução na cabeça do epidídimo, exposição a agentes químicos ou físicos e problemas hormonais também podem gerar a degeneração testicular (NASCIMENTO e SANTOS, 2003).

Os testículos são normalmente mantidos a uma temperatura inferior à corporal, para permitir a produção de espermatozoides normais, uma vez que a sua exposição a temperaturas elevadas resulta na degeneração das células germinativas (DURAIRAJANAYAGAM et al., 2015). Por outro lado, algumas enfermidades, como a varicocele e a orquite, provocam aumento da temperatura testicular, podendo causar danos permanentes às células germinativas com comprometimento da espermatogênese e da esteroidogênese (VIEIRA et al., 2018).

A varicocele, por exemplo, é uma condição caracterizada pela dilatação das veias do plexo pampiniforme que leva ao aumento da pressão hidrostática nos vasos sanguíneos dos testículos (NASCIMENTO e SANTOS, 2003). Isso resulta em prejuízo da regulação de temperatura dos testículos, levando a uma degeneração e posterior atrofia testicular, com prejuízo para a qualidade do sêmen e fertilidade (NASCIMENTO e SANTOS, 2003).

### **Neoplasias**

As neoplasias estão entre as principais lesões que afetam os testículos, em animais de companhia os tumores do sistema reprodutor são o terceiro tipo mais frequente, atrás apenas dos tumores cutâneos e da glândula mamária (BARBOZA et al., 2019). A detecção do tumor geralmente é feita durante o exame físico do paciente ou acidentalmente, durante uma ultrassonografia abdominal (HENRIQUE et al., 2016).

Estes tumores podem ser classificados em cinco grupos: tumores de células germinativas (seminomas, carcinomas, adenocarcinoma e teratomas); tumores do cordão estromal sexual (sertoliomas e leydignomas); tumores primários múltiplos; mesoteliomas; tumores vasculares e estromais. O adenocarcinoma é a neoplasia mais comum (BETTINI et al., 2006; FREITAS et al., 2019).

Os diferentes tipos tumorais podem ocorrer de maneira isolada ou simultânea, em um ou ambos os testículos, como massas individuais ou associadas (STAUT et al., 2007). O diagnóstico definitivo dessas lesões só pode ser obtido através da avaliação histopatológica dos testículos acometidos (BOMFIM et al., 2016).

### **Problemas no epidídimo**

Os epidídimos desempenham um papel fundamental no transporte, armazenamento e maturação dos espermatozoides, tornando qualquer alteração que afete essa função uma possível causa de infertilidade. Condições como a espermatocoele e o granuloma espermático, também podem afetar a saúde reprodutiva. As aplasias segmentares do epidídimo são alterações de natureza congênita e hereditária, impedem o trânsito espermático e originam a espermatocoele que pode evoluir para um granuloma espermático (NASCIMENTO e SANTOS, 2003).

A espermatocoele é uma dilatação cística do ducto epididimário que envolve o acúmulo de espermatozoides, podendo resultar na atrofia do epitélio, ruptura da membrana basal e saída de espermatozoides para o tecido circundante, resultando posteriormente no desenvolvimento de um granuloma espermático (CALDWELL et al., 1996).

A infecção pela *Brucella abortus* na cauda do epidídimo, nos casos mais graves, pode levar à infertilidade devido à danos térmicos, obstrução do canal, interrupção da função epididimária, formação de granulomas e aderências, com prejuízo da espermatogênese (VAN CAMP, 1997; BICUDO et al., 2007).

## CONSIDERAÇÕES FINAIS

Com a revisão de literatura foi possível verificar que a espermatogênese é um conjunto de processos fisiológicos que ocorrem nos túbulos seminíferos, que possuem um conjunto de células que se alteram para produzir os espermatozoides. Vários fatores influenciam esses processos, tais como: anatomia da espécie estudada, fatores hormonais, condição nutricional, sazonalidade e afecções do sistema reprodutivo masculino. Com esse levantamento bibliográfico ressalta-se a complexidade desses processos e como eles influenciam na produtividade das propriedades, salientando a necessidade da biotecnologia da reprodução, para que haja a difusão de material genético desejável nas propriedades.

## REFERÊNCIAS BIBLIOGRÁFICAS

- AGUIAR, G.V., ARAÚJO, A.A., MOURA, A.A.A. Desenvolvimento testicular, espermatogênese e concentrações hormonais em touros Angus. **Revista Brasileira de Zootecnia**, v.35, n.4, p.1629-1638, 2006.
- ALMEIDA, A.B. Fatores que influenciam a fisiologia testicular e desempenho sexual em touros, 2001. Disponível em: <https://beefpoint.com.br/fatores-que-influenciam-a-fisiologiatesticular-e-desempenho-sexual-em-touros-5046/>. Acesso em: 2 dez. 2023.
- ALVES, M.G.; MARTINS, A.D.; SÁ, R.; MONTEIRO, M.P.; BARROS, A., SOUSA, M.; CARVALHO, R.A.; SILVA, B.M.; OLIVEIRA, P.F. Disfunção da grelina pode alterar o potencial reprodutivo masculino por perturbar o suporte nutricional da espermatogênese. **Acta Farmacêutica Portuguesa**, Porto, Portugal, v.5, n.2, p.121-127, 2016.
- ARAÚJO, M.S.; CARVALHO, J.R.; SANTOS, I.G.C.; NETO, A.F.S.L.; SILVA, P.H.F.; SANTOS, J.D., SILVA FILHO, M.L.; MACHADO, F.C.; MACHADO Jr, A.A. Espermatogênese em ovinos e fatores que podem interferir nesse processo. **Revista Eletrônica de Veterinária (REVET)**, v.18, n.12, p.1-14, 2017.
- BARBOZA, D.V.; GRALA, C.X.; SILVA, E.C.; SALAME, J.P.; BERNARDI, A.; SILVA, C.B.; GUIM, T.N. Estudo retrospectivo de neoplasmas em animais de companhia atendidos no Hospital de Clínicas Veterinárias da Universidade Federal de Pelotas durante 2013 a 2017. **Publicações em Medicina Veterinária e Zootecnia**, v.13, n.4, p.1-12, 2019.
- BATISTA, J.N.; SOUZA, B.B.; BORGES, L.D.; LIMA, L.A.; SILVA, E.M.N.S. Termorregulação em ruminantes. **Agropecuária Científica no Semiárido**, v.11, n.2, p.39-46, 2015.
- BETTINI, C.M.; ANAMI, R.M.; ASSIS, M.M.Q.; MONTEIRO, E.R.; HEADLEY, S.A. Alopecia e características fenotípicas de feminização associado a tumor de células de leydig em um cão. **Revista Acadêmica**, Curitiba, v.4, n.4, p.25-32, 2006.

- BICUDO, S.D.; SIQUEIRA, J.B.; MAIRA, C. Patologias do sistema reprodutor de touros. **Revista Biológico**, São Paulo, v.69, n.2, p.43-48, 2007.
- BOMFIM, E.M.O.; BARBOSA, Y.G.S.; BAETA, S.A.F.; SANTOS, P.V.G.R.; VIANA, F.J.C.; SILVA, F.L. Seminoma em um cão com testículo ectópico – Relato de caso. **Jornal Interdisciplinar de Biociências**, v.1, n.2, p.36-39, 2016.
- BRAZ, K.M.G.; GHIRELLI, C.O.; CRESPILO, A.M.; BOSCO, K.A.; RAMIRES NETO, C.; FLÁVIO, N. Influência da bipartição escrotal sobre a capacidade de termorregulação e hemodinâmica testicular em caprinos. **Veterinária e Zootecnia**, São Paulo, v.1, n.7, p.1-010, 2019.
- BRITO, M.M.; ANGRIMANI, D.S.R.; LUCIO, C.F.; FLORES, R.B.; VANNUCCHI, C.I. Efeito da senescência canina em amostras seminais: Estudo retrospectivo de 248 casos (2003- 2016). **Revista de Educação Continuada em Medicina Veterinária e Zootecnia do CRMVSP**, v.14, n.2, p.60-60, 2016.
- CALDWELL, J.C.; MCGADEY, J.; KERR, R.; BENNETT, N.K.; MCDONALD, S.W. Cell recruitment to the sperm granuloma which follows vasectomy in the rat. **Clinical Anatomy**, v.9, n.4, p.302-308, 1996.
- CARVALHO JR, C.A.; XAVIER, M.N.; COSTA, L.F.; SILVEIRA, S.S.; SANT'ANNA, F.M.; BORGES, A.M.; GOUVEIA, A.M.G.; SANTOS, R.L. Agentes infecciosos que podem promover infertilidade em machos da espécie ovina. **Revista Brasileira de Reprodução Animal**, v.34, n.3, p.160-167, 2010.
- CHACUR, M.G.M.; AURÉLIO, P.T.F.; OBA, E.; LAPOSY, C.B.; JÚNIOR, O.S.; INAGUE, L.; KRONKA, S.N. Influência de um nutracêutico no sêmen, testosterona, cortisol, eritrograma e peso corpóreo em touros jovens *Bos taurus indicus*. **Semina: Ciências Agrárias**, v.31, n.2, p.439-450, 2010.
- CIOSAK, S.I.; BRAZ, E.C.; NEVES, M.F.B.; NAKANO, N.G.R.; RODRIGUES, J.; ROCHA, A.C.A.L. Senescência e senilidade: novo paradigma na atenção básica de saúde. **Revista da Escola de Enfermagem, USP**, v.45, n.2, p.1763-1768, 2011.
- DA SILVA, Emanuel Isaque Cordeiro. **Anatomia e Fisiologia do Sistema Reprodutivo dos Animais Domésticos**. Emanuel Isaque Cordeiro da Silva, 2020.
- DA SILVA, Emanuel Isaque Cordeiro. Azoospermia em bovinos: Principais causas nutricionais. 2020.
- DA SILVA, Emanuel Isaque Cordeiro. Endocrinologia da Reprodução Animal. 2020.
- DA SILVA, Emanuel Isaque Cordeiro. **Fisiologia da Reprodução de Bovinos Leiteiros: Aspectos Básicos e Clínicos**. Emanuel Isaque Cordeiro da Silva, 2022.
- DA SILVA, Emanuel Isaque Cordeiro. **Fisiologia do ciclo estral dos animais domésticos**. Emanuel Isaque Cordeiro da Silva, 2021.

- DA SILVA, Emanuel Isaque Cordeiro. Gametogênese Animal: espermatogênese e ovogênese. 2020.
- DA SILVA, Emanuel Isaque Cordeiro. Nutrição Sobre as Falhas Reprodutivas dos Bovinos. 2020.
- DA SILVA, Emanuel Isaque Cordeiro. **Nutrição Sobre a Reprodução e Fertilidade dos Bovinos**. Emanuel Isaque Cordeiro da Silva, 2021.
- DUKES, H.H.; REECE, W.O. **Fisiologia dos animais domésticos**. 13. ed., Rio de Janeiro, RJ: Guanabara Koogan, 2017.
- DURAIRAJANAYAGAM, D.; AGARWAL, A.; ONG, C. Cause, effects and molecular mechanisms of testicular heat stress. **Reproductive BioMedicine Online**, v.30, p.14-27, 2015.
- EVANS, A.C.O.; PIERSON, R.A.; GARCIA, A.; McDOUGALL, L.M.; HRUDKA, F.; RAWLINGS, N.C. Changes in circulating hormone concentrations, testes histology and testes ultrasonography during sexual maturation in beef bulls, **Theriogenology**, v.46, n.2, p.345–357, 1996.
- FAN, X.; ROBAIRE, B. Orchidectomy induces a wave of apoptotic cell death in the epididymis. **Endocrinology**, v.139, n.4, p.2128-2136, 1998.
- FRANÇA, L.R.; GARCIA, H.C. Célula de Sertoli. In: CARVALHO, H.F.; BUZATO, B.C. **Células**. 1. ed., Editora Manole, Barueri/SP. cap.24, 2005. pág.302-325.
- FRANÇA, L.R.; RUSSEL, D. The testis of domestic animals. In: MARTINEZ-GARCIA, F.; REGADERA, J. **Male Reproduction: a multidisciplinary overview**. 1. ed., Churchill Livingstone, Madrid, 1998. p.197-219.
- FRANÇA, L.R.; CHIARINI-GARCIA, H. Célula de Sertoli. In: CARVALHO, H.F.; COLLARES-BUZATO, C.B. **Células: uma abordagem multidisciplinar**. 1. ed. Barueri: Manole, 2005. p.302-324.
- FREITAS, H.C.; ARAUJO, L.F.; NUNES, D.N.; BEGNAMI, M.D.; BARTELLI, T.F.; AMORIM, M.G.; SILVA, I.T.; DIAS-NETO, E. Survival of gastric cancer (GC) patients is not determined by the predominant genomic ancestry (PGA): Results from an ethnically admixed Brazilian cohort of GC patients. **ASCO Publications**, 2019. Disponível em: [https://ascopubs.org/doi/10.1200/JCO.2019.37.15\\_suppl.e15588](https://ascopubs.org/doi/10.1200/JCO.2019.37.15_suppl.e15588). Acesso em: 16 jun. 2024.
- GOLDONI, A.; MACULAN, J.S.; OLIVEIRA, S.F. Influência da Nutrição na Reprodução em Suínos. **Nucleus Animalium**, Guarapuava, v.6, n.1, p.47-47, 2014.
- GONZÁLEZ, F.H.D. **Introdução a Endocrinologia Reprodutiva Veterinária**. Laboratório de Bioquímica Clínica Animal. Universidade Federal do Rio Grande do Sul, Porto Alegre, 2002.



- GOYAL, H.O.; WILLIAMS, C.S.; KHALIL, M.K.; VIG, M.M.; MALONEY, M.A. Postnatal differentiation of ductus deferents, tail of the epididymis, and distal body of epididymis in goats occurs independently of the testis fluid. **Anatomical Records**, v.254, n.4, p.508-520, 1999.
- HANSEN, K.R.; KNOWLTON, N.S.; THYER, A.C.; CHARLESTON, J.Á.; SOULES, M.R.; KLEIN, N.A. A new model of reproductive aging: the decline in ovarian non-growing follicle number from birth to menopause. **Human Reproduction**, v.23, p.699-708, 2008.
- HENRIQUE, F.V.; LORDÃO, F.N.F.; PESSOA, M.A.; CARNEIRO, R.S. Tumor de células de sertoli e seminoma difuso em cão com criptorquidismo bilateral – relato de caso. **Revista Brasileira de Medicina Veterinária**, v.38, n.3, p.217-221, 2016.
- HERMANN, M.; BERGER, P. Aging of the male endocrine system. **Review of Physiology, Biochemistry and Pharmacology**, v.139, p.89-122, 1999.
- JOHNSON, L. Spermatogenesis and aging in the human. **Journal of Andrology**, v.7, p.331-54, 1986.
- JARRIGE, J.; PETIT, M.; TISSIER, M.; GUÉGUEN, L. **Reproducción, gestación y lactación**. 1. ed., Madrid, Mundi-Prensa, 1981.
- KAUFMAN, J.M.; VERMEULEN, A. The decline of androgen levels in elderly men and its clinical and therapeutic implications. **Endocrinology Review**, v.26, p.833-876, 2005.
- KIMURA, M.; ITOH, N.; TAKAGI, S.; SASAO, T.; TAKAHASHI, A.; MASUMORI, N.; TSUKAMOTO, T. Balance of apoptosis and proliferation of germ cells related to spermatogenesis in aged men. **Journal of Andrology**, v.24, p.185-191, 2003.
- KUNAVONGKRIT, A.; SURİYASOMBOON, A.; LUNDEHEIM, N.; HEARD, T.W.; EINARSSON, S. Management and sperm production of boars under differing environmental conditions. **Theriogenology**, v.63, n.1, p.657-667, 2005.
- LEE, P.A.; HOUK, C.P. Cryptorchidism. **Current Opinion in Endocrinology, Diabetes and Obesity**, v.20, n.3, p.210-216, 2013.
- LIMA, P.A.H.; DIAS, F.G.G.; CASAS, V.F.; MALTA, C.A.S.; PEREIRA, L.F. Criptorquidismo em equinos. **Revista Investigação**, UNIFRAN/Franca, v.15, n.1, p.1-5, 2016.
- LU, K.G. Clinical diagnosis of the cryptorchid stallion. **Clinical Techniques in Equine Practice**, v.4, n.3, p.250-25, 2005.
- LYU, P.Y.; DEATH, A.K.; HANDELSMAN, D.J. The androgens and cardiovascular disease. **Endocrine Reviews**, v.24, n.3, p.313-340, 2003.
- MAGALHÃES, L. Espermatogênese, 2024. Toda Matéria, [s.d.]. Disponível em: <https://www.todamateria.com.br/espermatogenese/>. Acesso em: 18 ago. 2024.

- MAGALHÃES, J.F.; COSTA, G.M.J.; OLIVEIRA, C.A.; CORRÊA, M.G.; ROCHA JÚNIOR, S.S.; BEIER, S.L.; MENDES, H.M.F.; ALVES, G.E.S.; FALEIROS, R.R. Monorquidismo em um equino marchador. **Ciência Rural**, Belo Horizonte, v.45, n.6, p.1058-1061, 2015.
- MANSFIELD, K.G.; LAND, E.D. Cryptorchidism in florida panthers: prevalence, features, and influence of genetic restoration. **Journal of Wild Disease**, Kansas, v.38, n.4, p.693-698, 2002.
- MARTINS, M.I.M. **Efeito da sazonalidade sobre a função testicular de cães**, 2005. 123p. (Tese Doutorado em Reprodução Animal). Curso de Medicina Veterinária, Faculdade de Medicina Veterinária e Zootecnia de Botucatu, Universidade Estadual Paulista, Botucatu, 2005.
- MARTINS, E.A.F.; SOUZA, C.D.; PALACIO, M.F.; CORNACINI, G.F.; SEBASTIÃO, T.C.; GUABERTO, L.M.; OBA, E.; CHACUR, G.M.M. Aspectos da influência de fatores climáticos no espermograma, proteína do plasma seminal, termorregulação testicular, hormônio e bioquímica do sêmen e sangue em touros bovinos. **Veterinária e Zootecnia**, Botucatu, v.24, n.3, p.59-74, 2017.
- MEYER, H. Fütterung und Reproduktionsleistung von Jung-und Deckbullen. **Bayerisches Landwirtschaftliches Jahrbuch**, v.49, n.3, p.357-78, 1972.
- MONTEIRO, C.D.; BICUDO, S.D.; TOMA, H.S. O papel das células de Sertoli na espermatogênese. **PUBVET**, Londrina, v.4, n.21, ed. 126, art. 855, 2010.
- NASCIMENTO, E.F.; SANTOS, R.L.A. **Patologias do epidídimo e do cordão espermático**. 2. ed., Rio de Janeiro: Guanabara Koogan, 2003.
- NEAVES, W.B.; JOHNSON, L.; PETTY, C.S. Age-related change in numbers of other interstitial cells in testes of adult men: evidence bearing on the fate of Leydig cells lost with increasing age. **Biology of Reproduction**, v.33, p.259-269, 1985.
- NELSON, R.W.; COUTO, C.G. **Distúrbios do Sistema Reprodutor**. 5. ed., Rio de Janeiro: Elsevier, 2015.
- NETO, J.L.; BAHAMONDES, L.; CARREL, D.T.; CARVALHO, H.F. Espermatozoides. In: CARVALHO, H.F.; BUZATO, B.C. **Células**. 1. ed., Editora Manole, Barueri/SP, cap.24, 2005. p.302-325.
- NEVES, M.; MARQUES Jr, A.P. Senescência reprodutiva feminina em mamíferos. **Revista Brasileira de Reprodução Animal**, v.32, n.2, p.133-140, 2008.
- NUNES, A.K.R.; GOUVEIA, B.B.; MATOS, M.H.T.; PIRES, I.C.; FRANZO, V.S.; FARIA, M.D.; GRADELA, A. Análise morfológica e funcional do processo espermatogênico em cobaios (*Cavia porcellus*) da pré-puberdade até a pós-puberdade. **Pesquisa Veterinária Brasileira**, v.33, n.1, p.1-7, 2013.

- ODELL, W.D. The menopause and hormonal replacement. In: DE GROOT, L.J. **Endocrinology**. 3. ed., Philadelphia: W.B. Saunders, v.3, 1995. p.2128-2139.
- O'DONNELL, L.; ROBERTSON, K.M.; JONES, M.E.; SIMPSON, E.R. Estrogen and spermatogenesis. **Endocrine Reviews**, v.22, n.3, p.289-318, 2001.
- OLIVEIRA, A.P.L.; LOBO JÚNIOR, A.R.; CASTILHO, E.F.; GUIMARÃES, J.D.; MELO, T.V.; MOTA, D.A.; SIQUEIRA, J.B. Reproductive disorders affecting 21 month-old bulls assessed by a andrological examination. **Semina: Ciências Agrárias**, Londrina, v.41, n.6, supl.2, p.3199-3210, 2020.
- ORTAVANT, R.; COUROT, M.; HOCHEREAU-DE-REVIERS, M.T. Spermatogenesis in domestic animals. In: COLE, H.H.; CUPPS, P.T. (Eds). **Reproduction in Domestic Animals**. 1. ed., New York: Academic Press, 1977. p.203-227.
- PELLINIEMI, L.J.; KUOPIO, T.; FRÖJDMAN, K. The cell biology and function of the fetal Leydig cell. In: PAYNE, A.H.; HARDY, M.P.; RUSSELL, L.D. (Eds.). **The Leydig cell**. 1. ed., Vienna, Cache River Press, cap.5, 1996. p.143-157.
- QUEIROZ, V.L.D.; COSTA FILHO, L.C.C.; ROSA, L.S.; ZÚCCARI, C.E.S.N.; COSTA e SILVA, E.V. Sazonalidade na congelabilidade de sêmen bovino. **Arquivos de Ciências Veterinárias e Zoologia (UNIPAR)**, Umuarama, v.18, n.1, p.39-47, 2015.
- REGADERA, J.; NISTAL, M.; PANIAGUA, R. Testis, epididymis, and spermatic cord in elderly men. Correlation of angiographic and histologic studies with systemic arteriosclerosis. **Archives of Pathology**, v.109, p.663-667, 1985.
- RUSSELL, LD. Mammalian Leydig cell structure. In: PAYNE, AH; HARDY, MP. **The Leydig cell**, Vienna, 1. ed., Cache River Press, 1996. p.43-96.
- RUSSEL, L.D.; GRISWOLD, M.D. **The Sertoli cell**, 1. ed., Cache River Press, Clearwater, 1993.
- RUSSELL, L.D.; CHIARINI-GARCIA, H.; KORSMEYER, S.J.; KNUDSON, C.M. Baxdependent spermatogonia apoptosis is required for testicular development and spermatogenesis. **Biology of Reproduction**, v.66, p.950-958, 2002.
- SALVADOR, D.F.; SALVADOR, S.C. Hipoplasia Testicular em Bovinos: Causas e Consequências. **Ciência Animal (UECE)**, v.31, n.1, p.67-79, 2021.
- SAMPSON, N.; UNTERGASSER, G.; PLAS, E.; BERGER, P. The ageing male reproductive tract. **Journal of Pathology**, v.211, p.206-218, 2007.
- SCHNEIDER, D.T.; FEIJO, C.M.; SPAINE, D.M.; ESTEVES, S.C. **Atlas de Reprodução Humana**. Segmento Farma, cap.3, 2012. p.33-44. Disponível em: <http://androfert.com.br/arquivosEspermatogenese.pdf>. Acesso em: 01. set. 2023.
- SETCHELL, B.P. The parkes lecture heat and the testis. **Journal of Reproduction and Fertility**, v.114, n.1, p.179-194, 1998.

- SILVA, A.E., DODE, M.A., UNANIAN, M.M. **Capacidade reprodutiva do touro de corte: Funções, anormalidade e outros fatores que influenciam**. Versão digital do Documento 51 publicado em Campo Grande, MS, 1993. Disponível em: <https://www.embrapa.br/busca-depublicacoes/-/publicacao/320804/capacidade-reprodutiva-do-touro-de-corte-funcoes-anormalidades-e-fatores-que-a-influenciam>. Acessado em: 01 set. 2023.
- SILVA, D.C.; PIAGENTINI, M.; DANTAS, A.; CODOGNOTO, V.M.; CLARO, M.M.; OBA, E. Importância do uso de minerais na dieta de bovinos reprodutores. **Veterinária e Zootecnia**, Botucatu, v.2, n.11, p.38-52, 2019.
- STABENFELDT, G.H.; EDQVIST, L. Processos reprodutivos do macho. In: SWENSON, M.J.; REECE, W.O. **Fisiologia dos Animais Domésticos**. 1. ed., Rio de Janeiro: Guanabara Koogan S. A, cap.35, 1996. p.603-614.
- STAEMPFLI S, JANETT F, BURGER D, KUNDIG H, IMBODEN I, HASSIG M, THUN R. Effect of exercise and suspensory on scrotal surface temperature in the stallion. **Theriogenology**. v.66, n.1, p.2120-2126, 2006.
- STAUT, J.L.; ASSEF, M.L.M.; CIRIO, S.M. Estudo histoquímico da matriz extracelular de neoplasias testiculares de cães (Canis familiares, Linnaeus, 1758). **Estudos de Biologia**, v.29, n.68/69, p.243-247, 2007.
- STEFFEN, D. Genetic causes of bull infertility. **The Veterinary Clinics of North America: Food Animal Practice**, v.13, n.2, p.243-254, 1997.
- TICIANELLI, J.S.; OLIVEIRA, B.M.M.; ZOGNO, M.A.; ARRUDA, R.P.; CELEGHINI, E.C.C. Intersexo e outras anomalias do desenvolvimento do aparelho reprodutor nos animais domésticos e o auxílio da citogenética para o diagnóstico. **Revista Brasileira de Reprodução Animal**, v.35, n.1, p.26-32, 2011.
- THOMASSIAN, A. **Enfermidades dos Cavalos**. 4. ed. São Paulo: Livraria Varela, 2005.
- VAN CAMP, S.D. Common causes of Infertility in the bull. **The Veterinary Clinics of North America: Food Animal Practice**, v.13, n.2, p.203-232, 1997.
- VIEIRA, J.I.T.; SILVA, T.A.; BARBOSA, W.M.P.; LIMA, F.C.S.; SILVA, E.C.B. Influência da temperatura sobre a função testicular. **Medicina Veterinária (UFRPE)**, v.12, n.1, p.62-72, 2018.
- WROBEL, K.H.; REICHOLD, J.; SCHIMMEL, M. Quantitative morphology of the ovine seminiferous epithelium. **Annals of Anatomy**, v.177, p.1-14, 1995.
- ZIRKIN, B.R.; AWONIYI, C.; GRISWOLD, M.D. Is FSH required for adult spermatogenesis? **Journal of Andrology**, v.15, n.4, p.273-276, 1994.