

Vulvar lipom olgu sunumu

A case report of vulvar lipoma

Özgür BilginYiyenoğlu¹

¹Ceyhan Devlet Hastanesi, Kadın Hastalıkları ve Doğum Kliniği, Adana

Özet

Lipoma yağ dokudan oluşan ve en sık görülen yumuşak doku tümördür. Lipomlar yağ dokusundan oluşan iyi huylu mezenkimal tümörlerdir. Bu tümörler sıklıkla yumuşak, mobil ve ağrısız olarak ense, sırt, omuz, kalça ve proksimal ekstremitelerde izlenirler. Her ne kadar lipomlar en sık görülen yumuşak doku tümörleri olsalar da bu tümörlerin vulvada görülmesi oldukça nadirdir. Literatürde az sayıda rapor edilmiş vulvar lipom olgusu mevcuttur. Bu olguda hasta 47 yaşında olup, yaklaşık bir yıl önce oluşmaya başlamış labiyum majusta lokalize vulvar kitle şikayetiyle kliniğimize başvurmuştur. Kitleye total eksizyon yapılmıştır. Patolojik inceleme sonucu lipom olarak gelmiştir. Sonuç olarak lipomların vulvada görülmesi çok nadir olsa da vulvar kitlelerin ayrıntı tanısında vulvar lipom tanısı akıldta tutulmalıdır.

Anahtar kelimeler: Kitle; lipoma; vulva

Abstract

A lipoma is a benign tumor composed of adipose tissue and it is considered as the most common form of soft tissue tumor. Lipomas are soft on palpation, usually movable, and are generally painless. They are widely disseminated benign mesenchymal neoplasms commonly found over the nape of the neck and upper back, shoulders, abdomen, buttocks, and proximal portions of the extremities. Their occurrence in the vulva is said to be so rare that only a few cases have been reported. This case describes a patient; 47 years old who had admitted to our clinic with complaint of vulvar mass localized on labium majus approximately 1 year. Total excision of the mass was made and the pathological examination result was lipoma. Vulvar lipoma occurs in rare and should be kept in mind in the differential diagnosis of the other vulvar masses.

Keywords: Mass; lipoma; vulva

Giriş

Vulvar benign tümörler oldukça nadir görülmekle birlikte çok çeşitli patolojileri içerebilirler. Bu patolojilerin benign, malign ayırımının yapılması ve ayrıntı tanılarının ortaya konulması hasta takibi açısından önemlidir (1,2). Lipomlar iyi huylu mezenkimal tümörlerdir. Bu tümörler sıklıkla yumuşak, mobil ve ağrısız olarak ense, sırt, omuz, kalça ve proksimal ekstremitelerde izlenirler. Her ne kadar lipomlar en sık görülen yumuşak doku tümörleri olsalar da bu tümörlerin vulvada görülmesi oldukça nadirdir. Literatürde az sayıda rapor edilmiş vulvar lipom olgusu mevcuttur (3). Ayrıntı tanıda bartholin bezi kisti, follükülit, vulvar abse, nuck kanal kisti ve liposarkom göz önünde bulundurulmalıdır (4).

Olgu sunumu

Bu olguda hasta 47 yaşında olup üç normal doğumu mevcuttu. Hasta kliniğimize yaklaşık 1 yıl önce oluşmaya başlayan ve giderek büyüyen kitle şikayetiyle geldi. Hasta kliniğimize geldiğinde yapılan muayenede labiyum majusa ince bir sapla bağlı yaklaşık 3x5 cm'lik kitle izlendi (Resim 1). Kitle mobil, yumuşak ve ağrısızdı. Isı artışı ve fluktuasyon yoktu. Kitle, hasta dorsolitotomi pozisyonunda iken maske anestezisi altında labiyum majusa bağlandığı yerden eksize edildi ve cilt 3.0 vikrille primer kapatıldı. Kitlenin patolojik incelemesinde lipom olduğu anlaşıldı (Resim 2). Postop 6. aya kadarki takiplerde sorun gözlenmedi.

Tartışma

Vulvar benign kitleler nadir görülürler (1). Bu kitlelere örnek olarak cilt katlantıları, bartholin kisti, müköz kist, nuck kanal kisti, liken skleroz, skuamöz hiperplazi, nevüsler, seboreik keratoz, papiller hidroadenoma, endometriyotik odaklar ve lipomlar sayılabilir. Vulvar lipomlar nadir görüldüklerinden klinikte ayrıntı tanıda sıkıntı yaratmakta ve özellikle de bartholin bezi kisti ve nuck kanal kistiyle karışabilmektedirler. Görüldükleri zaman eksize edilmeli ve patolojik inceleme yapılarak tanı doğrulanmalıdır. Patolojik tanıda ise malign olan liposarkomla karışabilirler. Vulvarliposarkomlar çok nadir olmakla beraber, erken tanı ve tedavi prognoz açısından son derece önemlidir (5,6). Tanı için muayene ve görüntüleme yöntemlerinden faydalanılabılır. Ultrasonografide homojen eksojen kitle görünümü lipom tanısını destekler. (4). Sonuç olarak lipomların vulvada görülmesi çok nadir olsa da vulvar kitlelerin ayrıntı tanısında vulvar lipom tanısı akıldta tutulmalıdır.

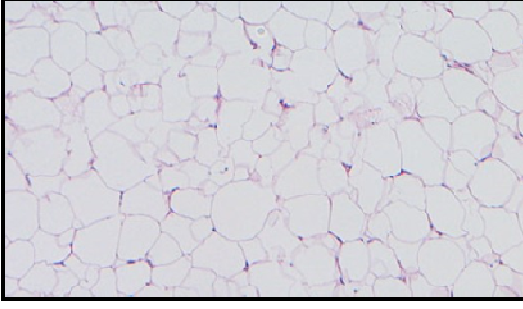


Resim 1. Vulvar kitle.

İletişim/Correspondenceto: Özgür Bilgin Yiyenoğlu, Ceyhan Devlet Hastanesi, Ceyhan, Adana, TÜRKİYE
Tel:+90 532 4103288 ozguruzelsu@gmail.com

Geliş Tarihi:03.04.2013**Kabul Tarihi:**19.07.2013
Received:03.04.2013**Accepted:** 19.07.2013

DOI: 10.5455/GMJ-30-2013-143
<http://gul6.bim.gantep.edu.tr/~tipdergi>
ISSN 1300-0888



Resim 2.Mikroskopik görüntü.

Kaynaklar

1. Haley JC, Mirowski GW, Hood AF. Benign vulvar tumors. *Semin Cutan Med Surg* 1998;17(3):196-204.
2. Bancroft LW, Kransdorf MJ, Peterson JJ, O'Connor MI. Benign fatty tumors: classification, clinical course, imaging appearance, and treatment. *Skeletal Radiol* 2006;35(10):719-33.
3. Odoi AT, Owusu-Bempah A, Dassah ET, Darkey DE, Quayson SE. Vulvar lipoma: is it so rare? *Ghana Med J* 2011;45(3):125-7.
4. Özkaya O. Vulvar lipom. *Süleyman Demirel Üniversitesi Tıp Fakültesi Dergisi* 2009;16(3):23-5.
5. AshrafGanjooie T. Case report of vulvar liposarcoma. *J Obstet Gynaecol Res* 2004;30(2):80-3.
6. Rogers RG, Thorp JM Jr. Liposarcoma of the vulva: a case report. *J Reprod Med* 1995;40(12):863-4.